ResearchGate

See discussions, stats, and author profiles for this publication at: https://www.researchgate.net/publication/293483992

Impianti trans-sinusali per la riabilitazione del mascellare atrofico Serie di 32 casi in pazienti totalmente edentuli

ARTICLE · JANUARY 2016

10 AUTHORS, INCLUDING:

Tiziano Testori
University of Milan
237 PUBLICATIONS **2,965** CITATIONS

SEE PROFILE

Fabio Galli
University of Milan
101 PUBLICATIONS **201** CITATIONS

SEE PROFILE

Matteo Capelli
University of Milan
93 PUBLICATIONS **674** CITATIONS

SEE PROFILE

Matteo Deflorian
University of Milan
51 PUBLICATIONS **10** CITATIONS

SEE PROFILE

Available from: Massimiliano Politi
Retrieved on: 09 February 2016

Impianti trans-sinusali per la riabilitazione del mascellare atrofico

Serie di 32 casi in pazienti totalmente edentuli

Autori_T. Testori, R. Scaini, F. Galli, M. Politi, M. Capelli, F. Zuffetti, M. Deflorian, A. Parenti, L. Fumagalli, T. Weinstein, Italia

_Introduzione

La possibilità di riabilitare una arcata totalmente edentula mediante l'inserimento di impianti osteointegrati e il posizionamento di una protesi fissa ha rappresentato il raggiungimento di un importante obiettivo in odontoiatria[1].

Le condizioni anatomiche possono rappresentare un limite a questa opzione terapeutica, infatti, a seguito della perdita degli elementi dentari, si assiste a un marcato rimodellamento delle creste ossee e progressiva pneumatizzazione dei seni mascellari[2].

Quando il volume osseo è insufficiente per poter posizionare degli impianti è possibile ricorrere a manovre rigenerative di diversa complessità.

Per ovviare a queste manovre sono state studiate alternative terapeutiche quali: posizionamento di impianti nel tuber[3,4], impianti pterigoidei[5], impianti zigomatici[6], impianti inclinati e impianti corti[7-9]. Queste alternative terapeutiche presentano una minore invasività e trovano indicazione in pazienti che non possono subire chirurgie complesse per motivi clinici o psicologici.

Lo scopo di questo articolo è presentare una alternativa terapeutica al rialzo di seno mascellare nei casi in cui si verifichi una estesa pneumatizzazione dei seni mascellari nella zona del primo premolare.

_Materiali e metodi

Il presente studio clinico è stato approvato dalla commissione etica e scientifica dell'IRCCS Istituto ortopedico Galeazzi in accordo con i parametri stabiliti dalla Dichiarazione di Helsinki[10].

32 pazienti totalmente edentuli nell'arcata superiore sono stati selezionati in accordo con i seguenti criteri di inclusione:

1_ iperpneumatizzazione dei seni mascellari con osso crestale residuo inferiore a 4 mm in zona primo premolare;
2_ necessità di inclinare l'impianto distale più di 45° per ottenere un adeguato A-P spread;
3_ deiscenza ossea e riparazione con tessuto fibro-mucoso in area secondo premolare, primo molare.

I criteri di inclusione rappresentano anche le indicazioni cliniche a questo tipo di chirurgia.

Al campione iniziale sono stati applicati i seguenti criteri di esclusione:

1_ Presenza di patologie sistemiche non controllate che potessero rappresentare una controindicazione alla chirurgia implantare.
2_ Radioterapia della regione testa e collo nei 12 mesi precedenti.
3_ Pazienti bruxisti o parafunzionali.
4_ Stato di gravidanza.
5_ Scarsa igiene orale o impossibilità a seguire il protocollo di follow-up.

Nei pazienti totalmente edentuli, mediante lateralizzazione del seno mascellare e inserimento di impianti inclinati, è stato possibile eseguire una riabilitazione implanto-protesica fissa di 12 elementi con un solo elemento in estensione distale (Figg. 1a-e, Figg. 2a-c).

_Procedura chirurgica

A tutti i pazienti inclusi nello studio è stata prescritta una profilassi antibiotica con amoxicillina e acido clavulanico (Augmentin, Roche, Milano, Italia) 2 g un'ora prima dell'intervento.

L'anestesia plessica è stata ottenuta con infiltrazione di anestetico locale con vasocostrittore adrenalina 1:100000 (Ultracaina D-S Forte, AventisPharma, Francoforte, Germania).

Il disegno del lembo ha previsto l'esecuzione di un'incisione crestale e due incisioni di rilascio verticali, l'elevazione del lembo muco periosteo, ha permesso di eseguire una antrostomia di dimensioni ridotte (4 mm in senso mesio-distale e 7-8 mm in senso apico-coronale) parallela alla parete anteriore del seno mascellare.

Completata l'antrostomia è stato possibile elevare la membrana del seno mascellare dalla parete anteriore eseguendo uno scollamento in senso distale. La preparazione del sito implantare è stata finalizzata mediante la sequenza di frese consigliata dalla casa produttrice, la porzione di seno elevata è stata riempita con innesto di origine bovina (Bio-Oss Geistlich Pharma AG, Wolhusen, Svizzera) (1 ml). Al termine della procedura rigenerativa è stato inserito un impianto con inclinazione

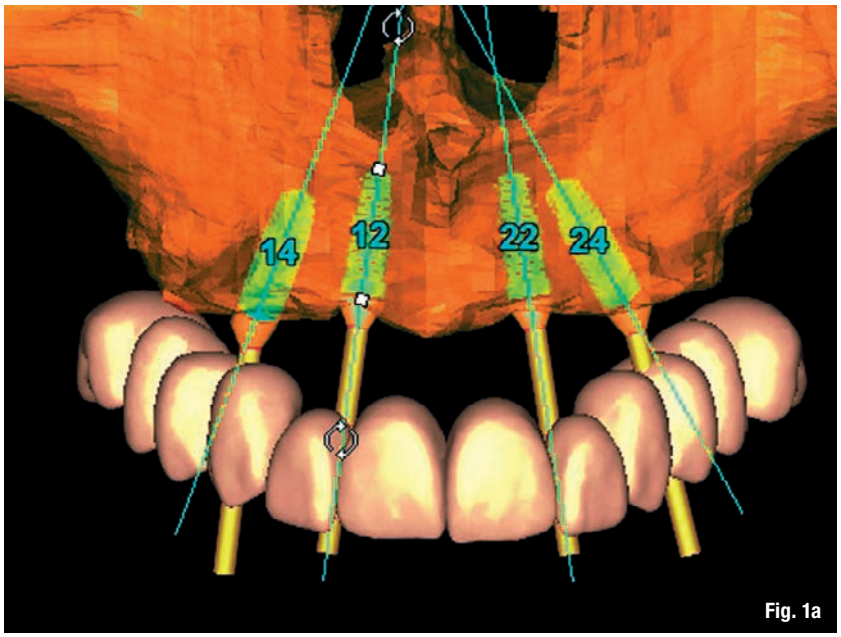

Fig. 1a

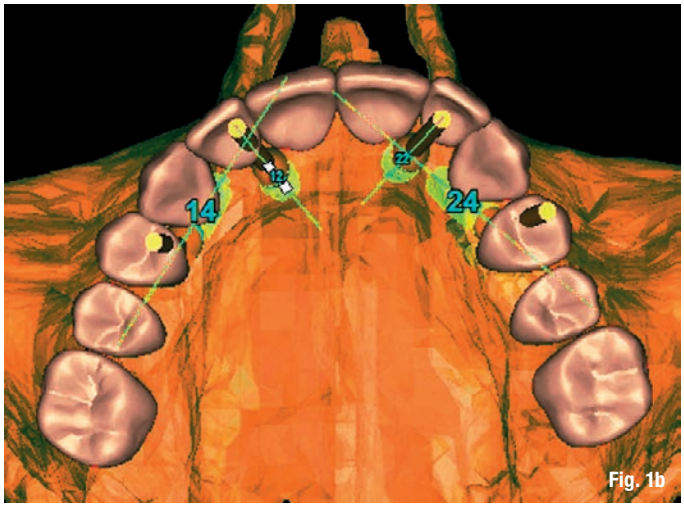

Fig. 1b

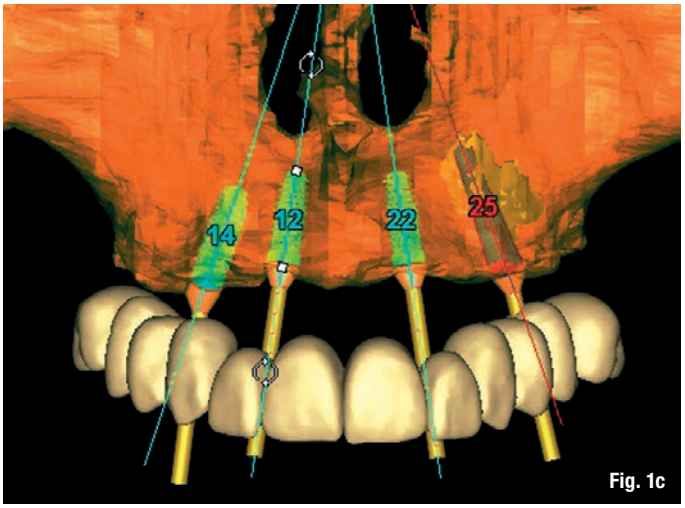

Fig. 1c

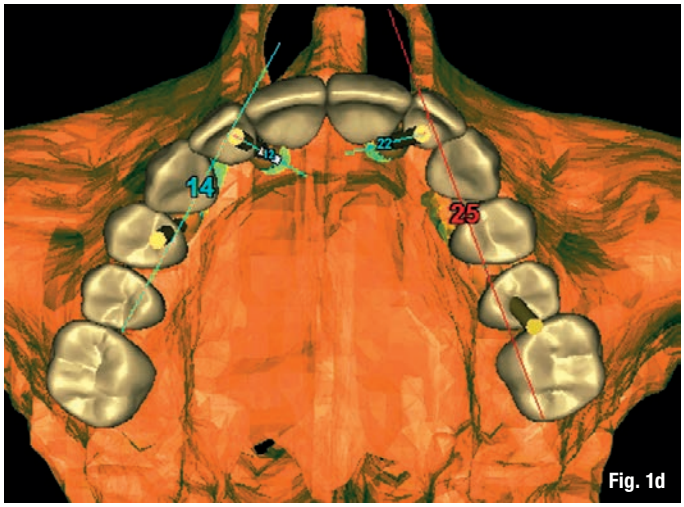

Fig. 1d

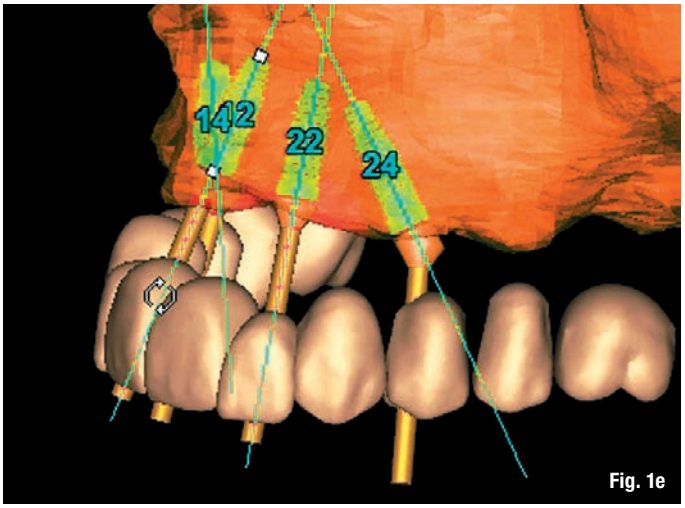

Fig. 1e

di 30°, l'impianto è stato stabilizzato mediante ingaggio della cresta alveolare residua in zona primo premolare e della corticale del recesso anteriore del seno mascellare (Figg. 3a-e).

La riabilitazione è avvenuta mediante inserimento di 4 o 6 impianti. Il numero di impianti è stato deciso in base alla quantità ossea disponibile, infatti sono stati posizionati 6 impianti se la distanza interimplantare disponibile era di almeno 3 mm.

Gli impianti sono stati posizionati 1 mm sottocrestali. I pazienti totalmente edentuli nel periodo di guarigione hanno indossato la propria protesi rimovibile adeguatamente ribasata.

La protesi definitiva prevedeva la costruzione di una barra fresata in titanio con rivestimento in resina avvitata agli impianti.

I parametri misurati nel presente studio sono:

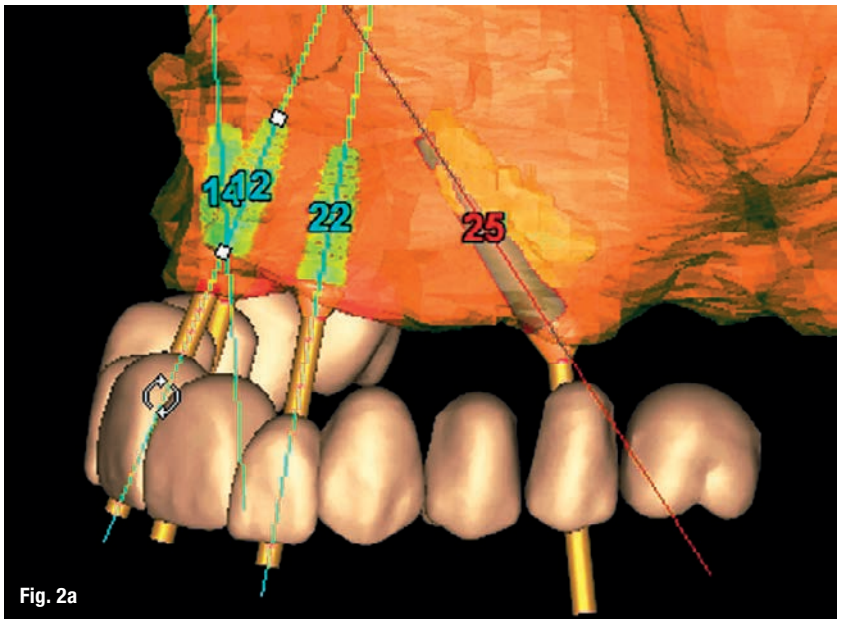

Fig. 2a

1i_ Il successo protesico è stato valutato in base alla possibilità di posizionare il restauro protesico programmato senza limitazioni della sua funzionalità anche se con la perdita di un impianto.

2i_ La sopravvivenza implantare è stata valutata secondo i seguenti criteri (11): Nessuna evidenza di radiotrasparenza perimplantare, assenza di infezioni perimplantari acute o croniche, assenza di dolenzia, assenza di parestesia.

3i_ Gli impianti sono stati classificati come successo se oltre ai criteri di sopravvivenza presentavano perdita ossea perimplantare minore di 1,5mm nel primo anno di carico funzionale e minore di 0,2mm/anno per gli anni successivi. Il rimodellamento osseo perimplantare è strato valutato radiograficamente utilizzando un software dedicato (Scion Image, Scion Corporation, Frederick, MD).

4i_ Qualsiasi complicanza biologica a carico del seno mascellare o dei tessuti perimplantari è stata registrata.

5i_ Qualsiasi complicanza meccanica come frattura delle viti di connessione, della struttura protesica o del rivestimento estetico sono state registrate.

6i_ Per valutare la soddisfazione è stato fornito ai pazienti dopo 1 anno dal carico un questionario riguardante l'estetica, la funzione, la fonazione, la facilità di mantenimento igienico. Ogni domanda prevedeva una valutazione che andava da eccellente a scarso.

_Risultati

Trentadue pazienti totalmente edentuli hanno ricevuto 190 impianti, con i due impian-

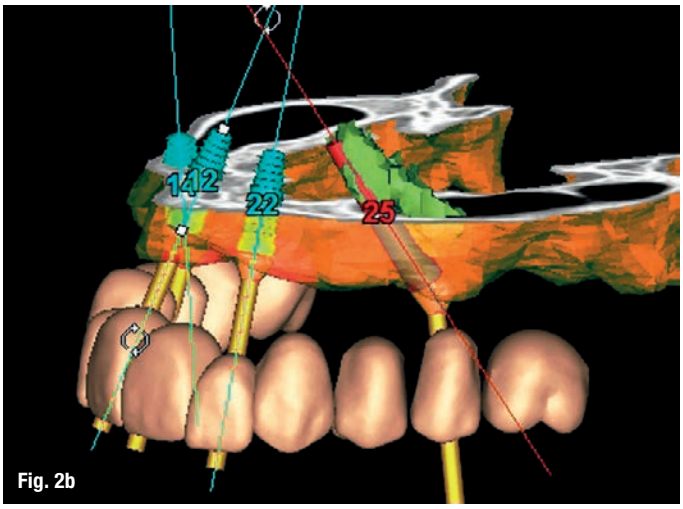

Fig. 2b

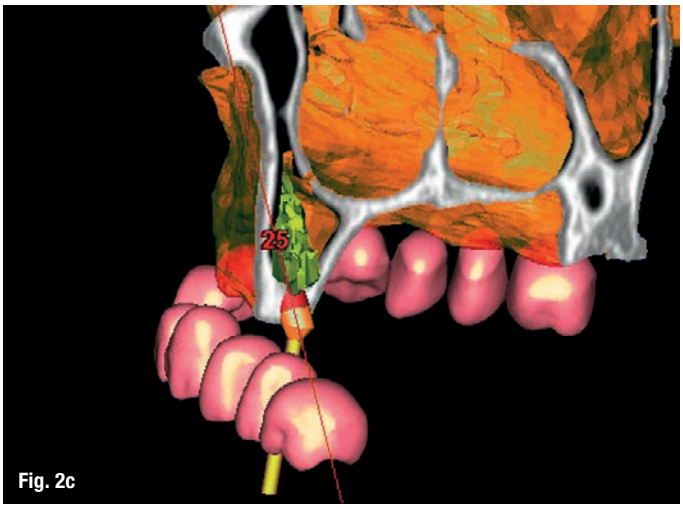

Fig. 2c

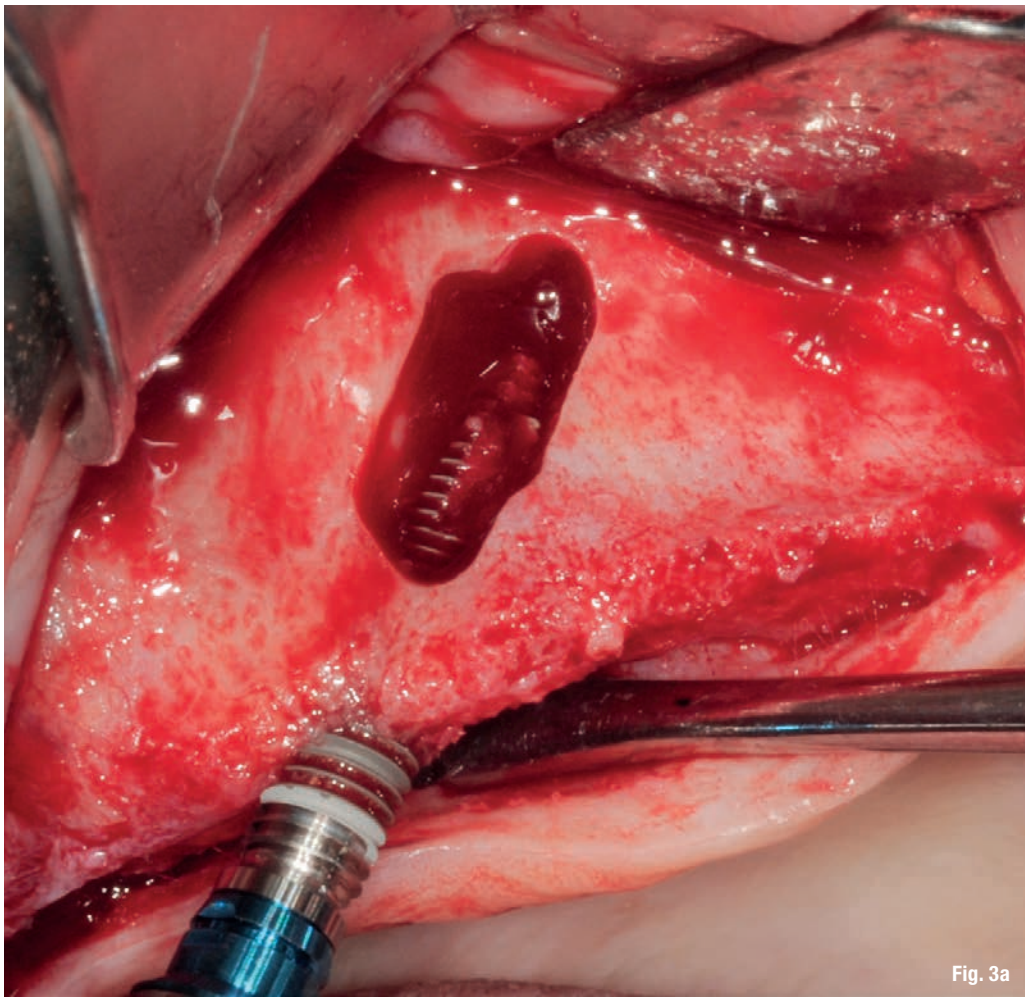

Fig. 3a

ti terminali trans-sinusali. Tutti gli impianti trans-sinusali presentavano diametro 4mm, il 95,3% erano di 15 mm di lunghezza, mentre i restanti erano lunghi 13 mm.

Undici dei pazienti inclusi erano fumatori: 9 leggeri fumatori (<10 sig/die) 2 forti fumatori (>10 sig/die). Sedici pazienti presentavano patologie sistemiche ben controllate dalla terapia farmacologica.

La sopravvivenza cumulativa è stata del 98,42%. Analizzando i fallimenti è stato possibile osservare che 3 impianti sono falliti prima del carico e che tutti gli impianti persi erano posizionati assialmente e non sono stati sostituiti eseguendo la finalizzazione protesica sui 5 impianti rimanenti. La perdita ossea media durante il primo anno è stata di 0,9±0,4 e 0,8±0,5 mm rispettivamente per impianti assiali e angolati. Non sono state riscontrate differenze significative nel rimodellamento osseo tra i due gruppi.

I risultati più significativi del questionario compilato dai pazienti dopo 1 anno di follow-up sono stati: L'estetica è stata giudicata eccellente dal 75% dei pazienti, nessun paziente ha giudicato l'estetica scarsa.

La funzione è stata giudicata eccellente dal 69,2% e buona dal 30,8%.

La facilità di mantenimento igienico è stata considerata eccellente dal 35,7% buona dal 42,9% sufficiente dal 14,3% e scarsa dal 7,10% mentre la fonetica è stata considerata eccellente dal 70% dei pazienti, buona dal 15,7% e sufficiente dal 14,3%.

Tutti i pazienti hanno confermato un miglioramento della qualità della vita in seguito alla riabilitazione implanto-protesica.

Le complicanze biologiche che sono state registrate sono: una perimplantite e tre casi di mucosite; nessun paziente ha sviluppato infezioni del seno mascellare.

Le complicanze protesiche si sono limitate allo svitamento della vite di connessione (17,5% dei casi) e chipping della componente estetica (30% dei casi); le complicanze protesiche sono state risolte senza la necessità di rimuovere la struttura e inviarla al laboratorio odontotecnico per la riparazione. Le complicanze protesiche rilevate non hanno determinato il fallimento protesico.

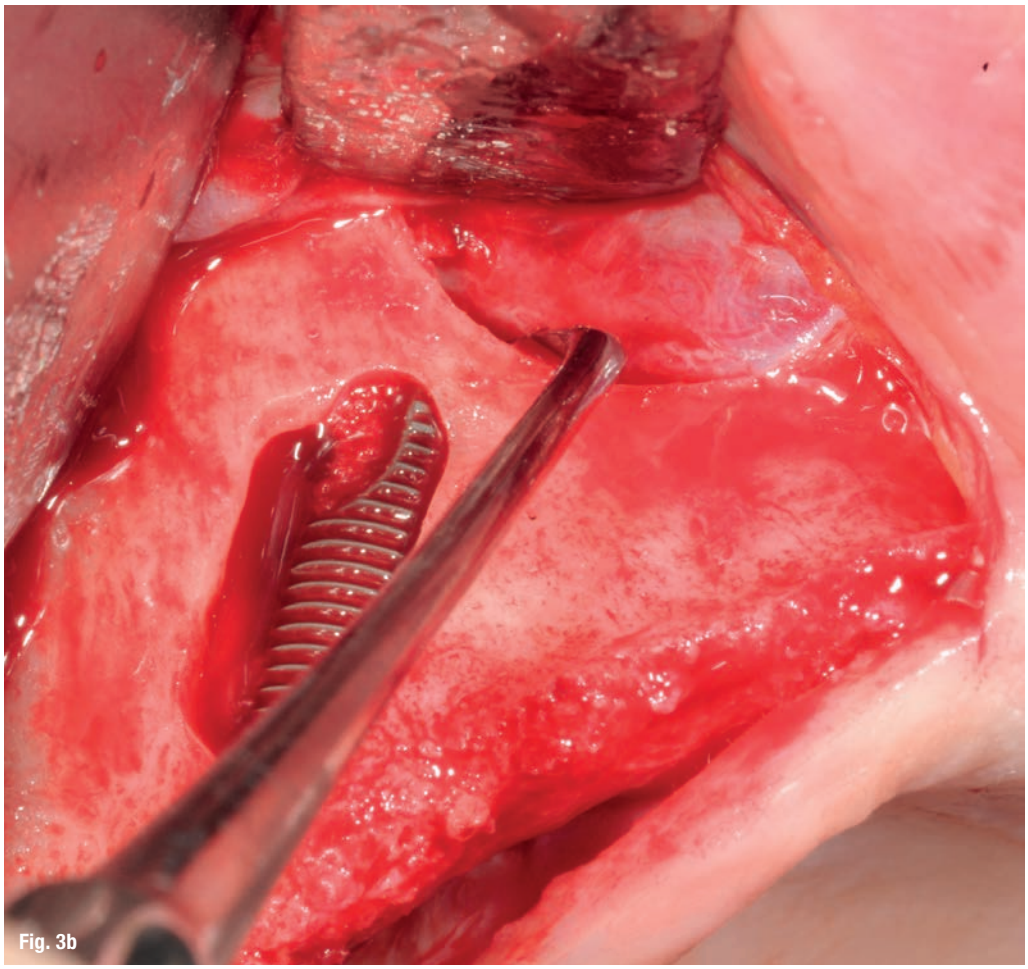

Fig. 3b

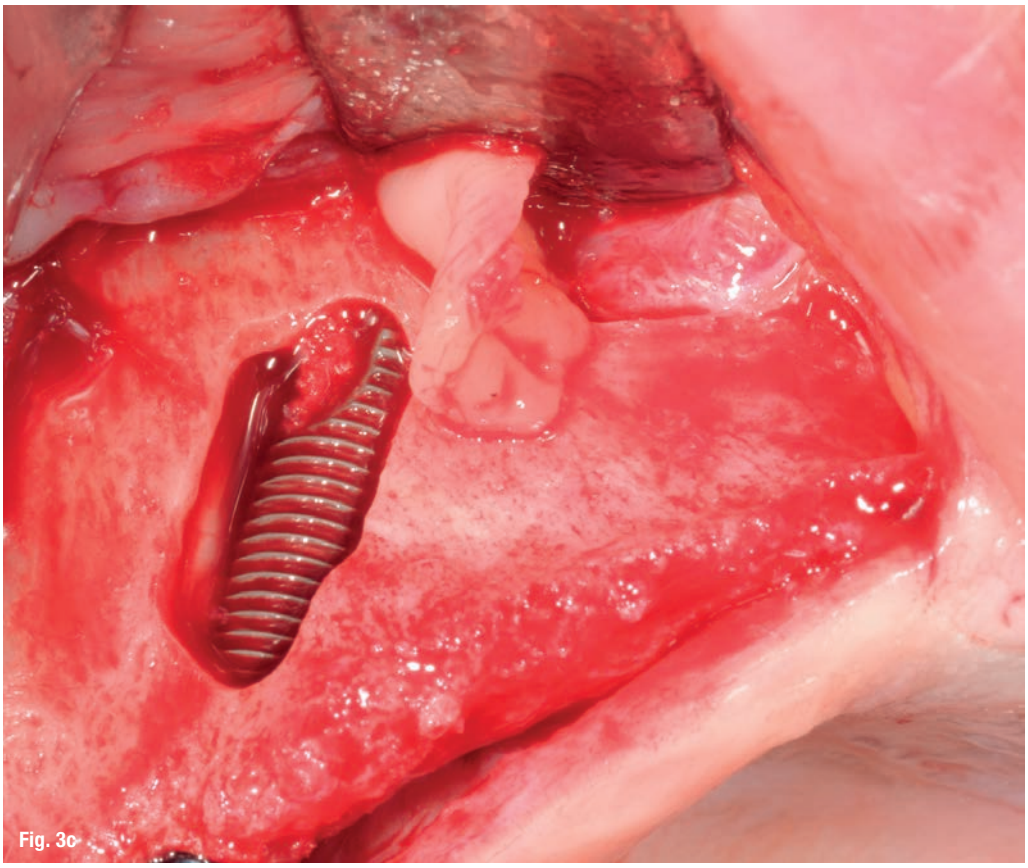

Fig. 3c

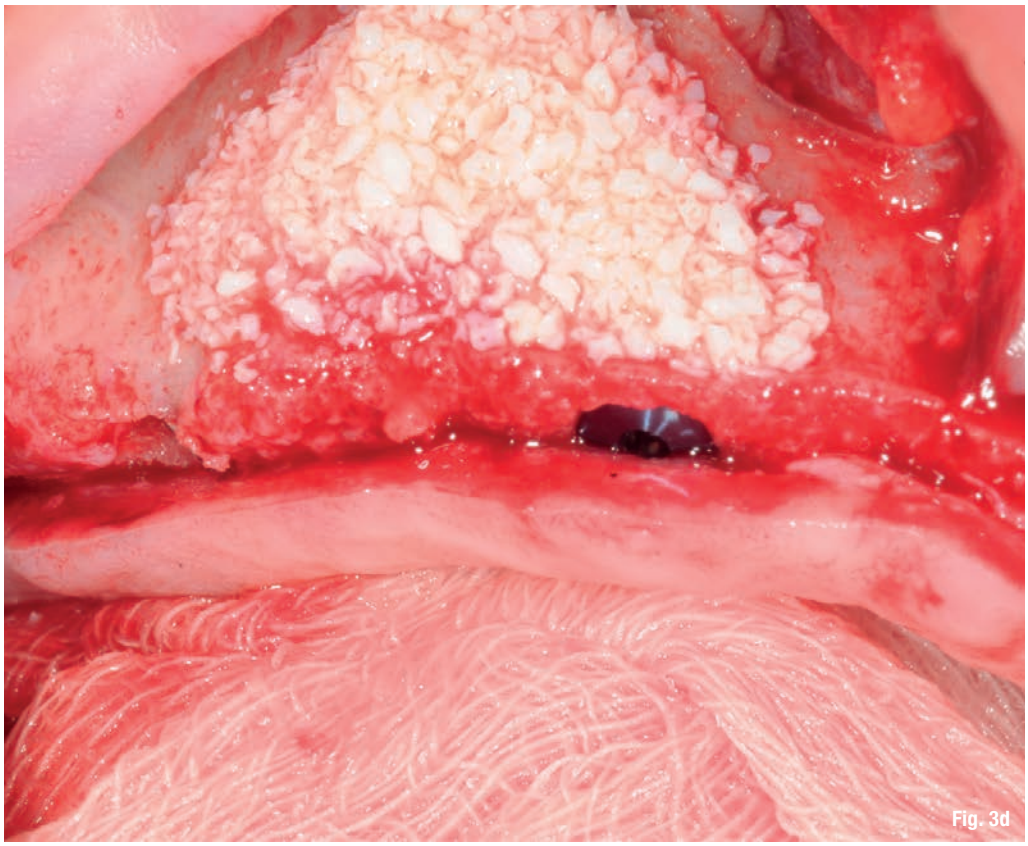

Fig. 3d

_Discussione

Il razionale di questa tecnica chirurgica è sfruttare i vantaggi offerti dall'inserimento di impianti inclinati non solo sfruttando l'osso nativo, ma associando la lateralizzazione distale della membrana del seno mascellare. Molti studi hanno dimostrato che la densità ossea è un fattore determinante per il successo implantare[12,13]; la tecnica proposta ottiene la stabilità primaria ingaggiando 3 corticali: la corticale presente sulla cresta ossea residua, il pavimento del seno mascellare e la parete anteriore del seno mascellare.

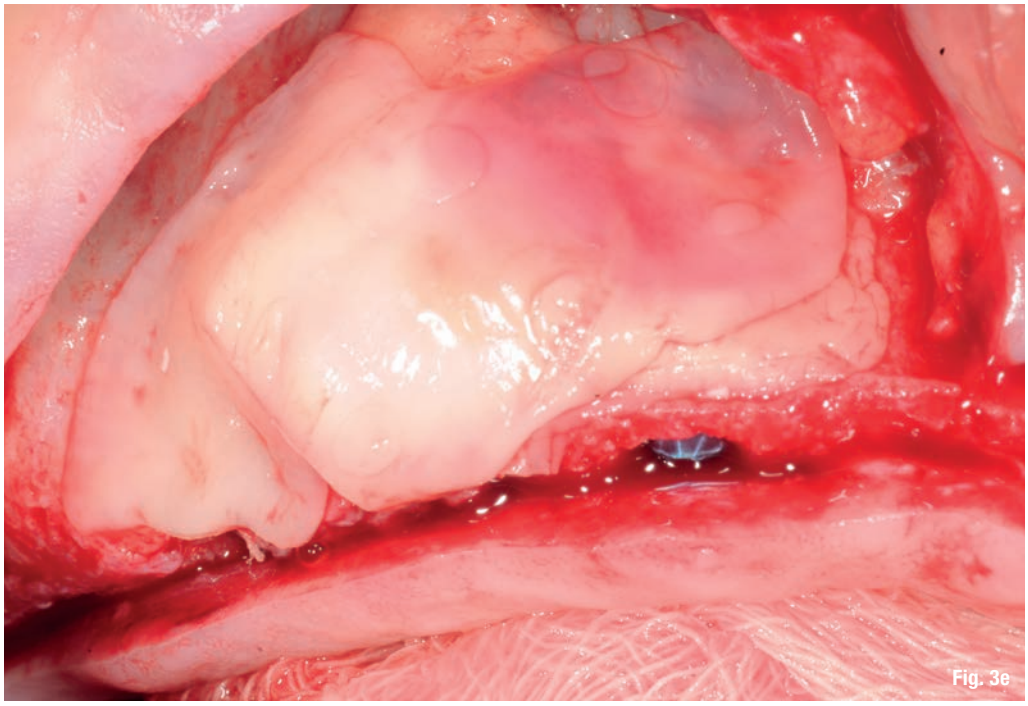

Fig. 3e

È stato dimostrato che il carico funzionale viene esercitato a livello della porzione più coronale del corpo implantare e che, negli impianti inclinati, il carico viene maggiormente esercitato sulla superficie distale[14]. Nel presente studio la piattaforma implantare era completamente circondata dall'osso della cresta alveolare residua.

Sebbene non provato scientificamente, è ragionevole supporre che un deficit osseo a livello della porzione coronale del corpo implantare possa rappresentare una condizione sfavorente il successo implantare.

L'utilizzo di questa tecnica permette di posizionare l'impianto terminale più distalmente ricucendo il cantilever.

Nonostante il campione limitato la sintomatologia post-operatoria è apparsa molto ridotta.

Questo può essere dovuto alla minor invasività chirurgica rispetto a un intervento di rialzo di seno mascellare bilaterale.

L'analisi dei fallimenti di un precedente studio ha mostrato che la maggior parte degli impianti fallisce prima del carico protesico[15]. Tutti gli impianti in cui sono stati riscontrati fallimenti erano assiali, ma il campione ridotto non permette di trarre nessuna conclusione significativa.

Un recente studio clinico ha proposto una tecnica chirurgica simile con risultati a breve termine molto promettenti[16].

L'utilizzo di impianti trans-sinusali può essere una valida alternativa terapeutica al rialzo di seno mascellare per i pazienti che presentano:

1_ Iperpneumatizzazione dei seni mascellari con osso crestale residuo inferiore a 4 mm in zona primo premolare.
2_ Necessità di inclinare l'impianto distale più di 45° per ottenere un adeguato A-P spread.
3_ Deiscenza ossea e riparazione con tessuto fibro-mucoso in area secondo premolare, primo molare.

Nonostante i risultati clinici soddisfacenti, ulteriori studi con campioni più ampi sono necessari per confermare questi dati.

_bibliografia

implants

1. Adell R, Eriksson B, Lekholm U, et al: Long-term follow-up study of osseointegrated implants in the treatment of totally edentulous jaws. Int J Oral Maxillofac Implants 5:347, 1990.
2. Rossetti PH, Bonachela WC, Rossetti LM: Relevant anatomic and biomechanical studies for implant possibilities on the atrophic maxilla: Critical appraisal and literature review. J Prosthodont 19:449, 2010.
3. Khayat P, Nader N: The use of osseointegrated implants in the maxillary tuberosity. Pract Periodont Aesthet Dent 6:53, 1994.
4. Venturelli A: A modified surgical protocol for placing implants in the maxillary tuberosity: Clinical results at 36 months after loading with fixed partial dentures. Int J Oral Maxillofac Implants 11: 743, 1996.
5. Balshi TJ, Wolfinger GJ, Balshi SF II: Analysis of 356 pterygomaxillary implants in edentulous arches for fixed prosthesis anchorage. Int J Oral Maxillofac Implants 14:398, 1999.
6. Ferrara ED, Stella JP: Restoration of the edentulous maxilla: The case for the zygomatic implants. J Oral Maxillofac Surg 62:1418, 2004.
7. Calandriello R, Tomatis M: Simplified treatment of the atrophic posterior maxilla via immediate/early function and tilted implants: A prospective 1-year clinical study. Clin Implant Dent Relat Res 7(suppl 1):S1, 2005.
8. Aparicio C, Perales P, Rangert B: Tilted implants as an alternative to maxillary sinus grafting: A clinical, radiologic, and periotest study. Clin Implant Dent Relat Res 3:39, 2001.
9. Del Fabbro M, Bellini CM, Romeo D. Tilted implants for the rehabilitation of edentulous jaws: A systematic review. Clin Impl Dent Rel Res 14:612, 2012.
10. Rickham PP: Human experimentation. Code of ethics of the World Medical Association. Declaration of Helsinki. Br Med J 2:177, 1964.
11. Albrektsson T, Zarb G, Worthington P, et al: The long-term efficacy of currently used dental implants: A review and proposed criteria of success. Int J Oral Maxillofac Implants 1:11, 1986.
12. Ay S, Gursoy UK, Erselcan T, et al: Assessment of mandibular bone mineral density in patients with type 2 diabetes mellitus. Dentomaxillofac Radiol 34:327, 2005.
13. Martin W, Lewis E, Nicol A:Local risk factors for implant therapy. Int J Oral Maxillofac Implants 24(suppl):28, 2009.
14. Bevilacqua M, Tealdo T, Pera F, et al: Three-dimensional finite element analysis of load transmission using different implant inclinations and cantilever lengths. Int J Prosthodont 21:539.
15. Testori T, Del Fabbro M, Capelli M, et al: Immediate occlusal loading and tilted implants for the rehabilitation of the atrophic edentulous maxilla: 1-Year interim results of a multicenter prospective study. Clin Oral Implants Res 19:227, 2008.
16. Jensen OT, Cottam J, Ringeman J, et al: Trans-sinus dental implants, bone morphogenetic protein 2, and immediate function for all-on-4 treatment of severe maxillary atrophy. J Oral Maxillo- fac Surg 70:141, 2012.