

See discussions, stats, and author profiles for this publication at: <http://www.researchgate.net/publication/262911480>

# La chirurgia implantare computer-guidata: utilizzo clinico del Navigator System™

CONFERENCE PAPER · JUNE 2008

READS  
33

8 AUTHORS, INCLUDING:

[Matteo Capelli](#)  
University of Milan  
86 PUBLICATIONS 583 CITATIONS

SEE PROFILE



[Tiziano Testori](#)  
University of Milan  
217 PUBLICATIONS 2,520 CITATIONS

SEE PROFILE



# La chirurgia implantare computer-guidata: utilizzo clinico del *Navigator System*™



Università degli Studi di Milano  
Dipartimento di Tecnologie per la Salute I.R.C.C.S. Istituto Ortopedico Galeazzi  
Clinica Odontoiatrica. Direttore: Prof. R. L. Weinstein

Reparto di Implantologia e Riabilitazione Orale Responsabile: Dr. Tiziano Testori

Castellaneta R., Parenti A., Galli F., Capelli M., Zuffetti F., Franchini I., Deflorian M.A., Testori T.

## Introduzione

Il piano di trattamento è un fattore fondamentale per un successo predicibile nel trattamento implantologico. Con l'introduzione della tomografia computerizzata a scopo implantare i chirurghi sono in grado di valutare con precisione le diverse strutture anatomiche nella mandibola e nel mascellare superiore<sup>1-2</sup>. L'introduzione di mascherine radiopache associate alle scansioni tomografiche permisero di associare ad informazioni prettamente chirurgiche anche informazioni protesiche come il corretto asse implantare<sup>3</sup>. Tutto questo permette la costruzione di modelli stereolitografici in resina e la creazione computerizzata di guide chirurgiche in modo che il protesista assume un ruolo di collaborazione attiva col chirurgo implantare<sup>4</sup>.

## Descrizione del caso

Il trasferimento delle informazioni protesiche sulle scansioni tomografiche inizia con un'accurata analisi della relazione intermascellare del paziente: dei modelli precisi vengono montati in articolatore e viene eseguita una ceratura diagnostica dalla quale viene ricavata la mascherina radiografica. L'intero volume del dente viene riempito con della resina baritata al 30% come anche il punto al centro della cresta corrispondente all'elemento protesico così che nelle scansioni appaiano come immagini radiopache.

Questo permette di analizzare con un software (*SimPlant*™, Materialise NV, Glen Burnie, MD, USA) la compatibilità della posizione dei denti nello spazio proposta dal protesista relativamente al posizionamento implantare nell'osso nativo del paziente (fig.1 e 2). Il risultato di questa programmazione computerizzata della fase chirurgica è un modello stereolitografico dell'osso mascellare del paziente ed una guida chirurgica (*SurgiGuide*™, Materialise NV, Glen Burnie, MD, USA) ad appoggio osseo caratterizzata dalla presenza di cilindri metallici dello stesso numero di impianti da posizionare (fig. 3).

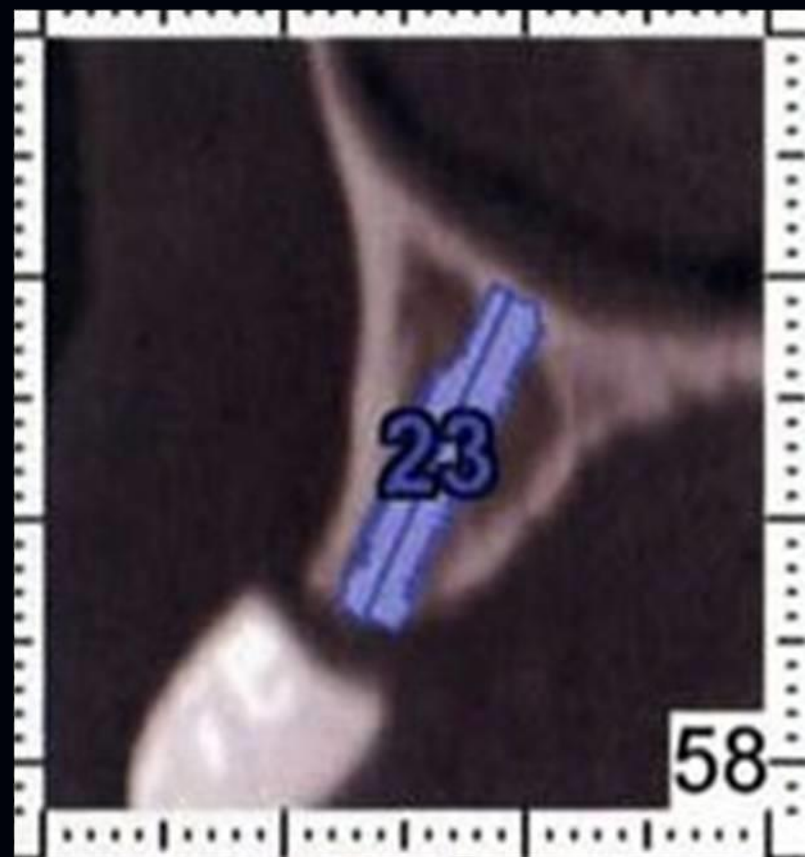


Figura 1 - Immagine della programmazione computerizzata con *SimPlant*™

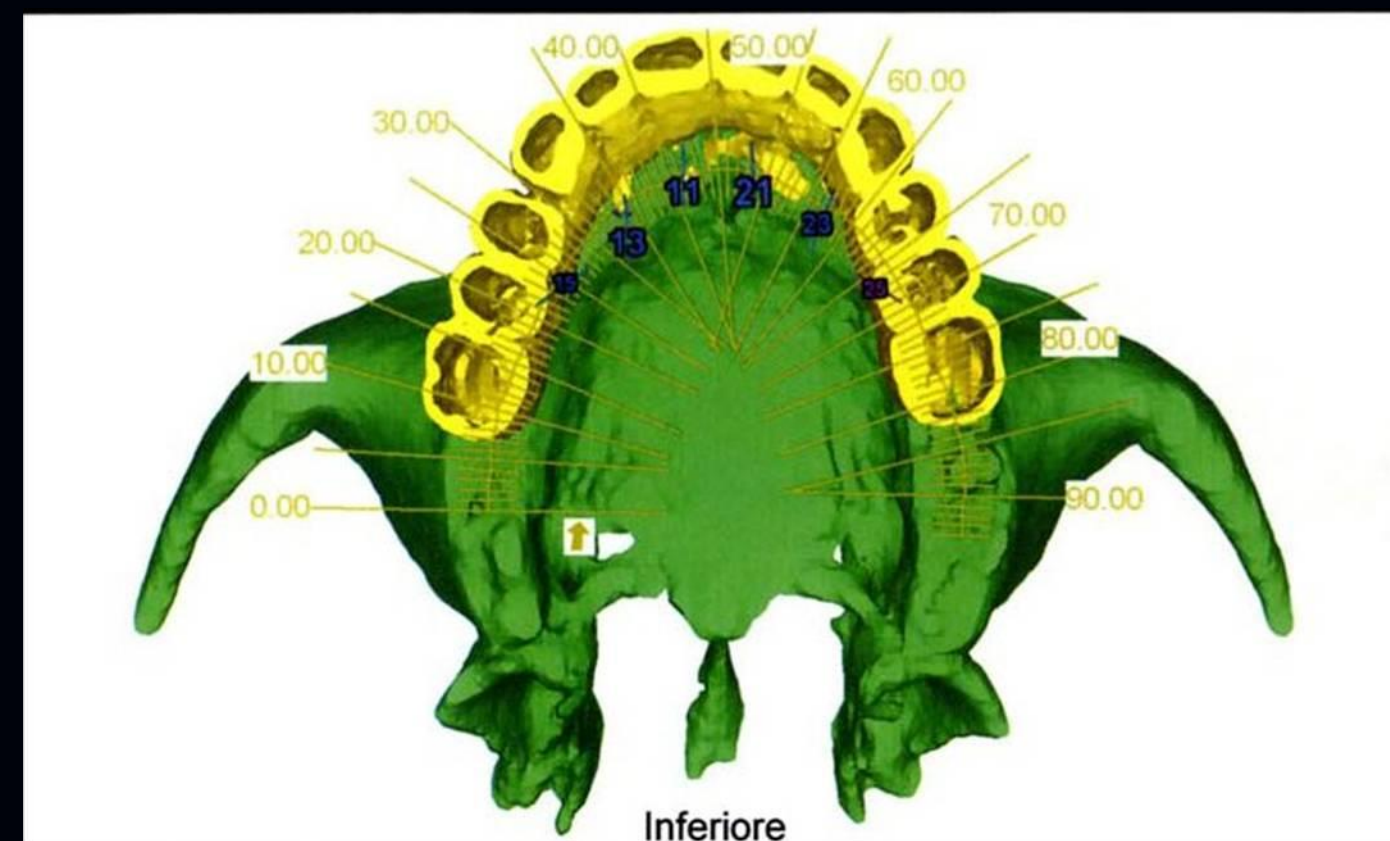


Figura 2 - Immagine finale della programmazione computerizzata con *SimPlant*™

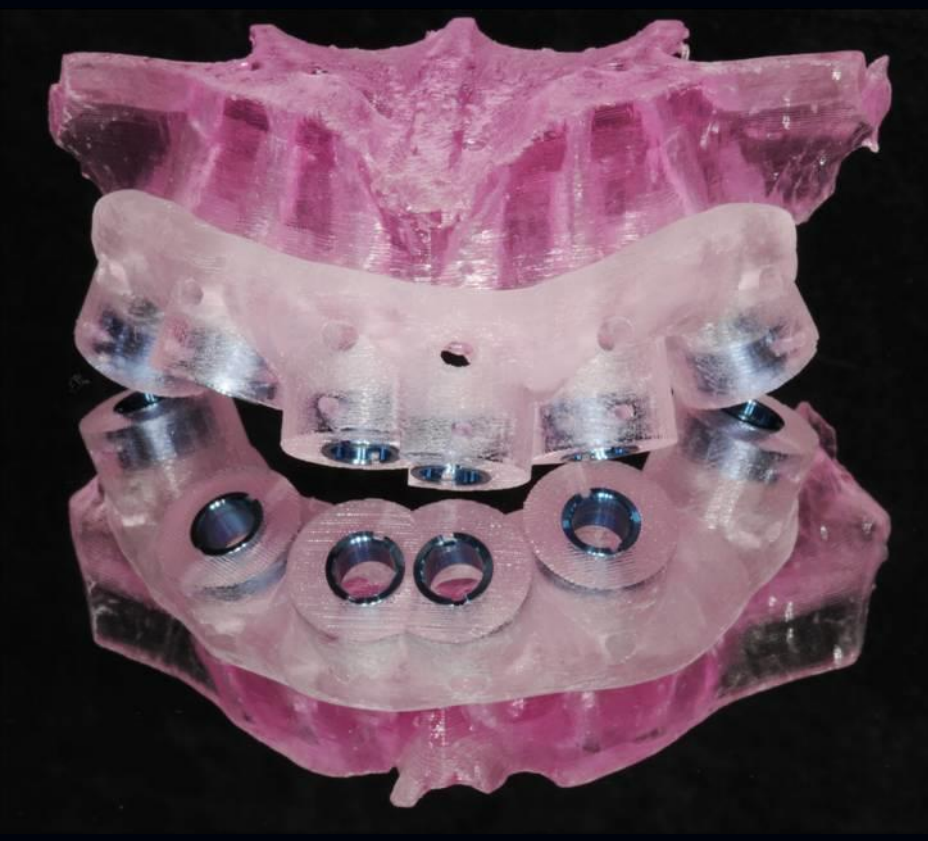


Figura 3 - modello stereolitografico del mascellare con *SurgiGuide*™ in posizione

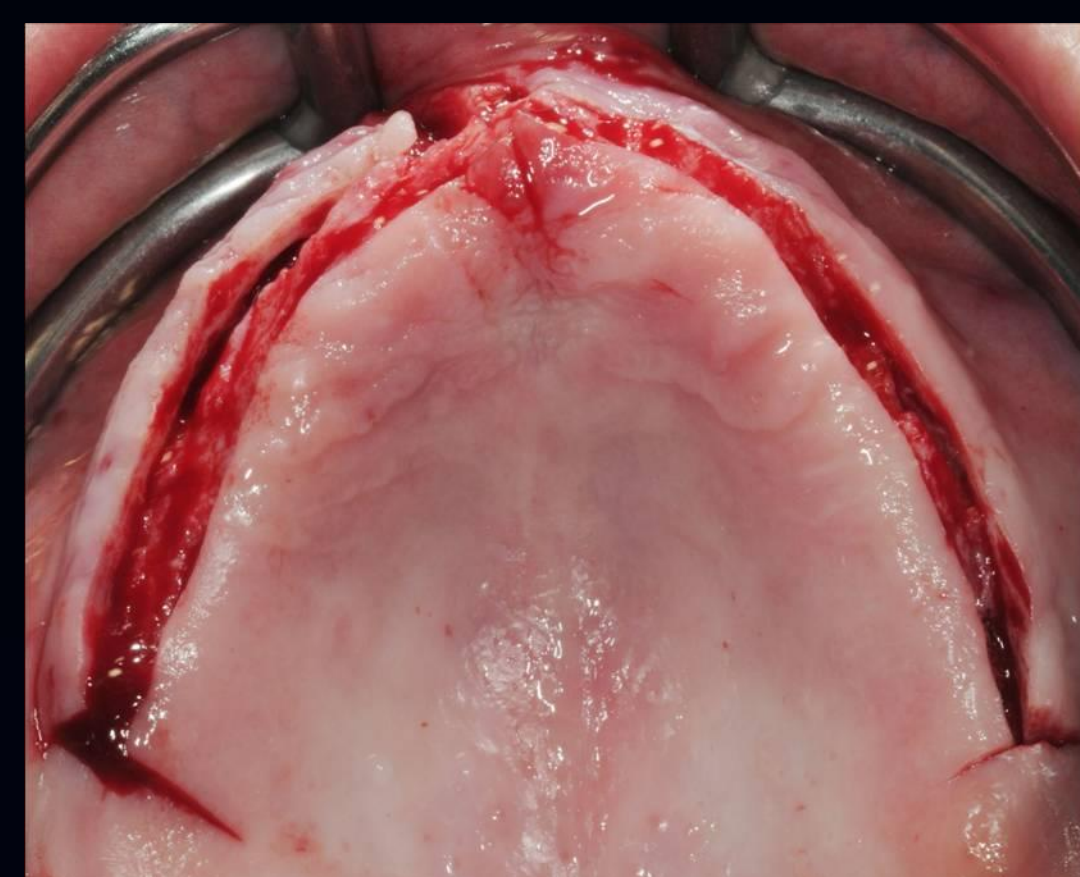


Figura 4 - incisione e scollamento del lembo

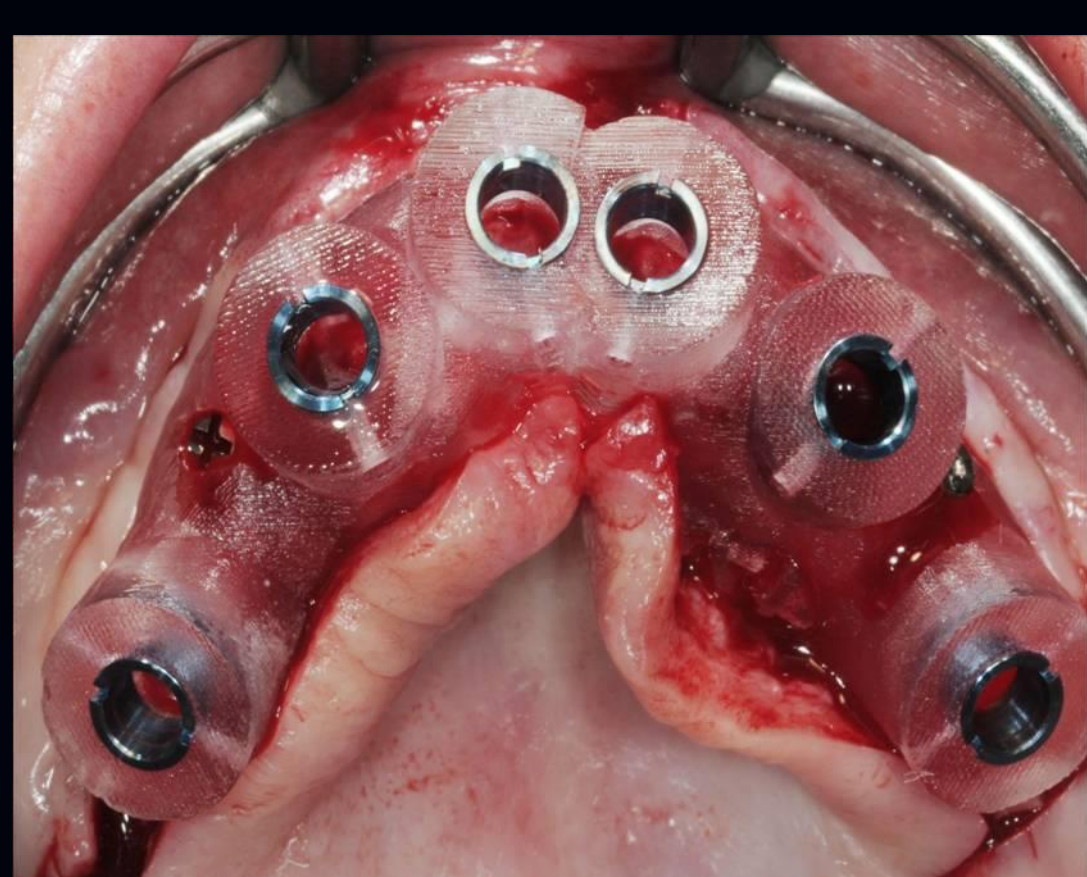

Figura 5 - fissazione della *SurgiGuide*™ con viti di osteosintesi

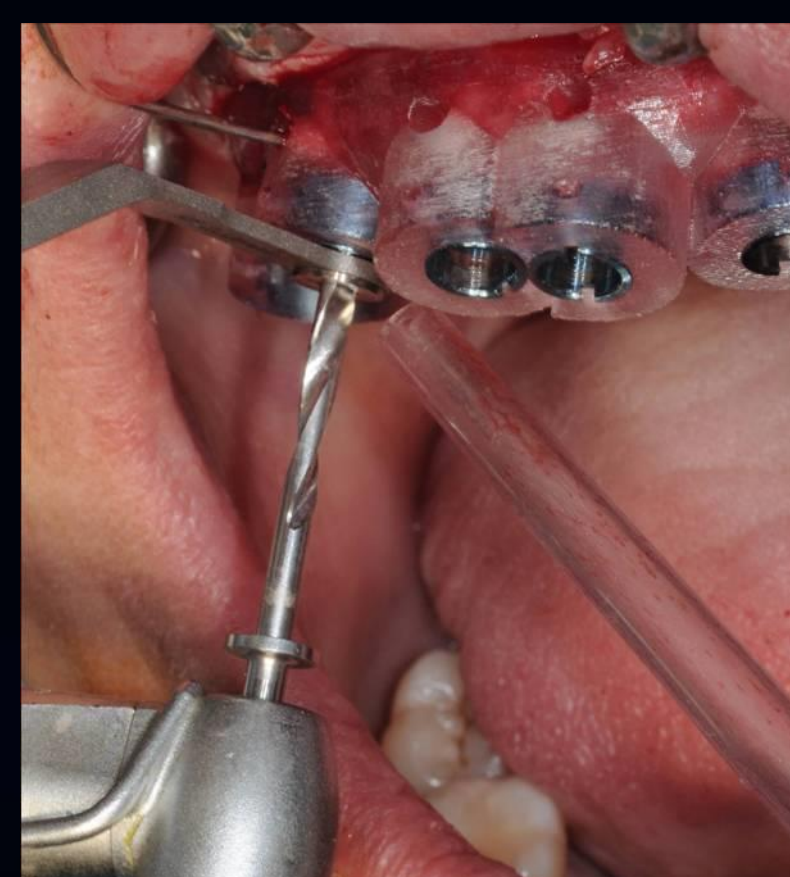


Figura 6 - fresa cilindrica da 2 mm attraverso la relativa riduzione

## Fase operativa

L'utilizzo di questa guida ad appoggio osseo prevede un'incisione crestale e delle incisioni di rilascio in zona molare seguite dallo scollamento di un lembo a spessore totale sufficientemente ampio da poter inserire con precisione la guida chirurgica, senza che tessuti molli possano interferire con il corretto posizionamento della stessa nel rispetto delle strutture anatomiche più importanti (fig. 4). La guida viene fissata con delle viti di osteosintesi, una per lato, attraverso dei fori passanti nella guida stessa opportunamente progettati in sede preoperatoria e lontani dai futuri siti implantari (fig. 5). La preparazione dei siti implantari viene eseguita con l'utilizzo del *Navigator System*™ (fig. 6): il kit chirurgico prevede l'utilizzo di frese di diverso diametro e lunghezza, delle guide specifiche per le frese di diametro più piccolo da inserire nei cilindri della *SurgiGuide*™ e dei mount di diversi diametri e lunghezze.

La sequenza di utilizzo è descritta per ogni singolo impianto in una tabella prodotta contestualmente alla guida chirurgica:

- la prima fresa ha un diametro di 2 mm in punta ed un corpo da 4 per adattarsi perfettamente al cilindro con delle tacche di profondità. Il raffreddamento delle frese è garantito da fori presenti vestibolarmente ad ogni cilindro attraverso i quali è necessario irrigare con della soluzione fisiologica
- le successive frese hanno diametri variabili in base al diametro del sito da preparare, una specifica riduzione per adattarle perfettamente al cilindro della guida ed uno stop per la profondità da raggiungere con ogni fresa
- il posizionamento dell'impianto avviene attraverso manipolo o driver manuali e degli specifici mount descritti nella tabella da utilizzare, come le frese cilindriche, fino allo stop di profondità (fig. 7)

Alla rimozione della *SurgiGuide*™ (fig. 8) sarà necessario posizionare delle viti di copertura, dei pilastri di guarigione o dei cilindri protesici in base alle esigenze, procedere alla sutura (fig. 9) ed al controllo radiografico (fig. 10).

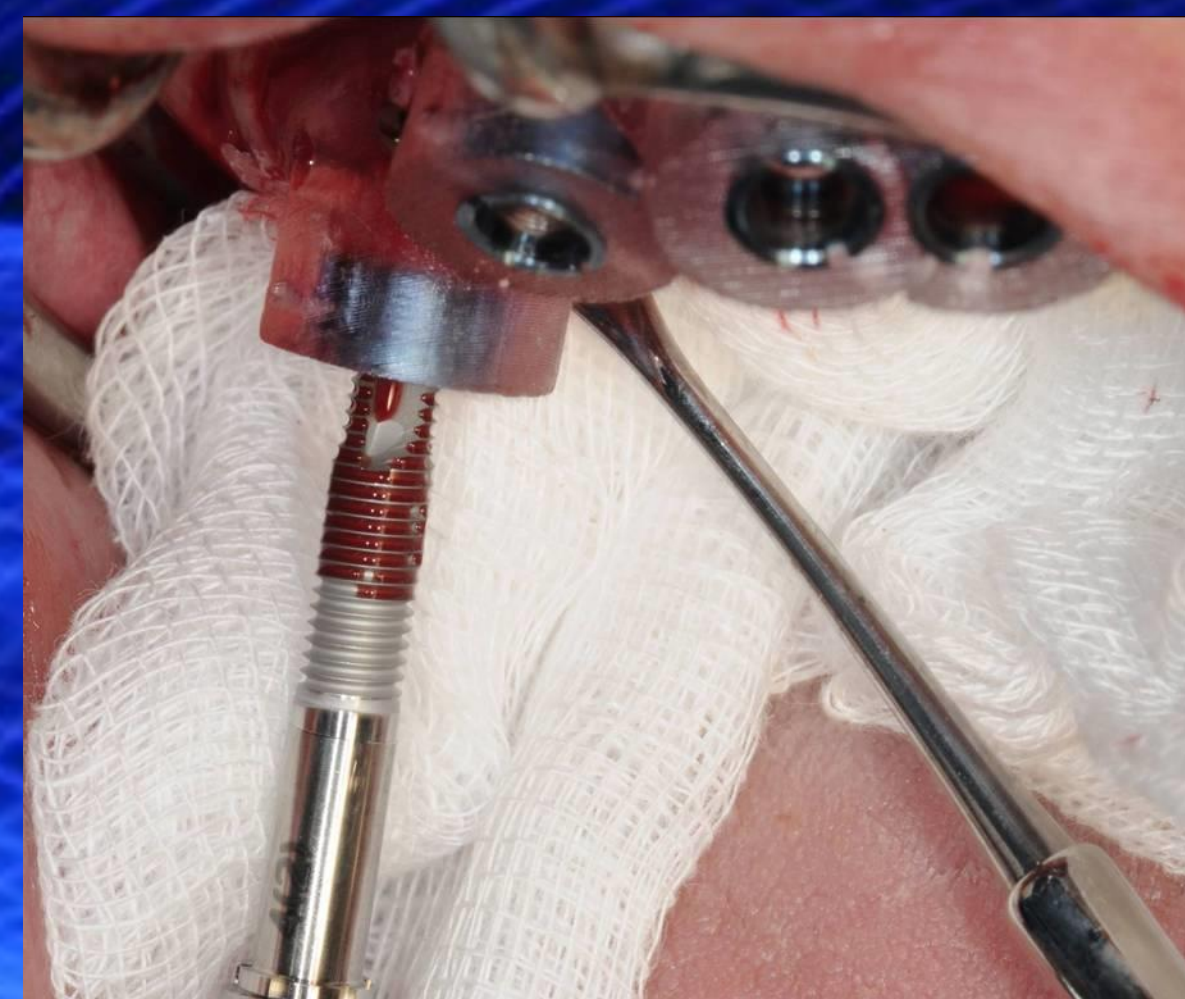


Figura 7 - inserimento implantare

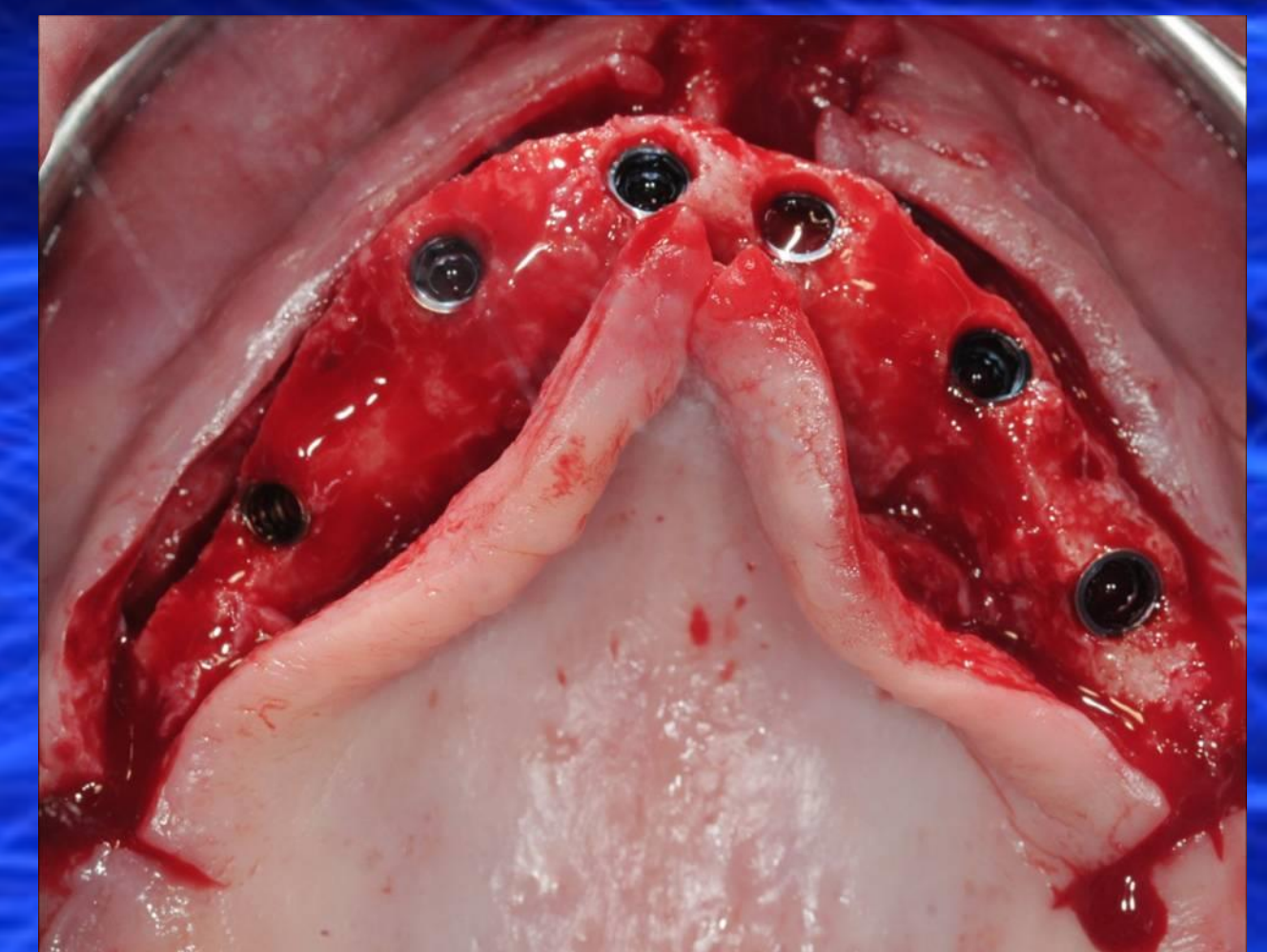


Figura 8 - visione occlusale dopo la rimozione della *SurgiGuide*™

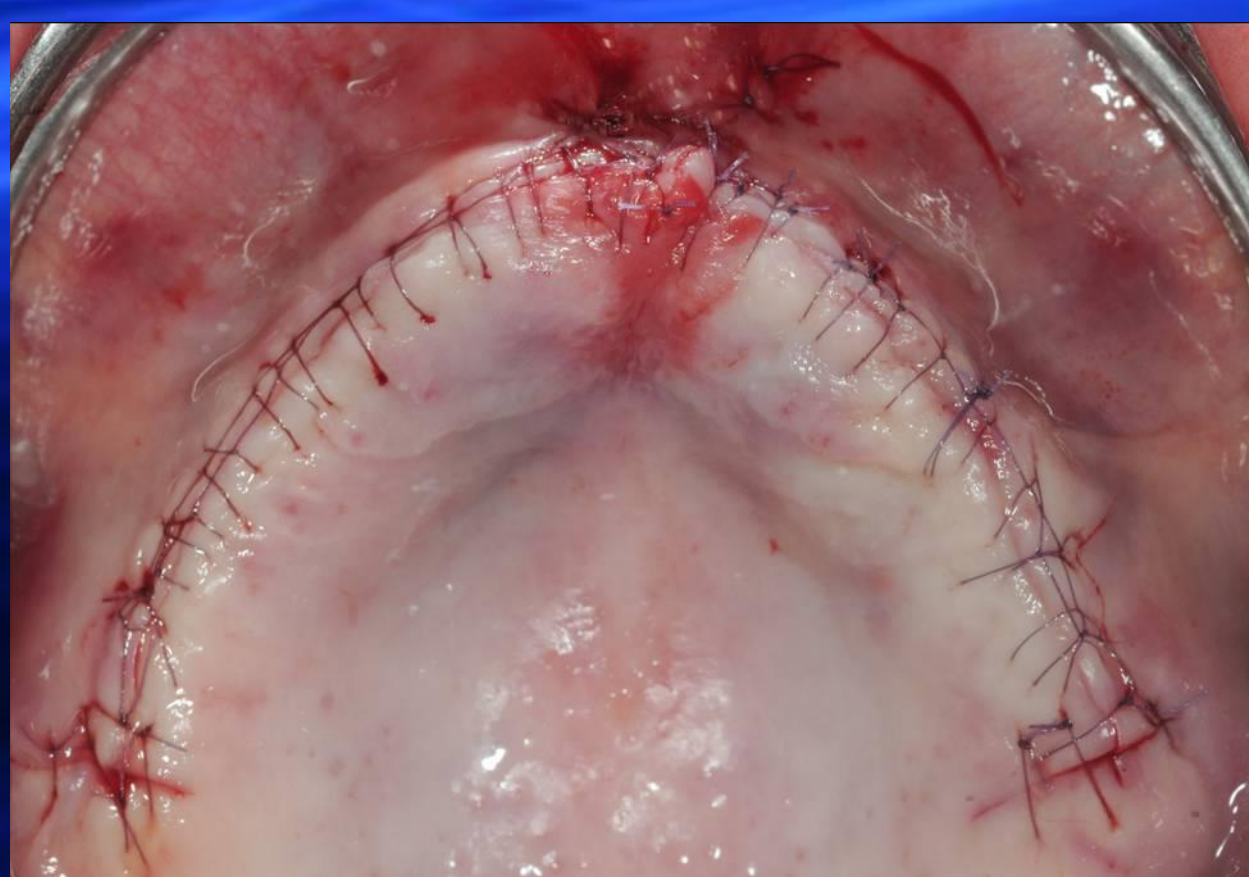

Figura 9 - visione occlusale finale dopo la sutura

## Discussione e conclusioni

Il posizionamento implantare computer-guidato rappresenta una innovazione nel campo della chirurgia orale: il maggiore beneficio è quello di determinare preoperatoriamente il risultato protesico ed un protocollo chirurgico standardizzato per ottenerlo. Il piano di trattamento, infatti, è il risultato di una collaborazione che coinvolge il protesista, il chirurgo implantare ed il tecnico di laboratorio<sup>5</sup>. Inoltre la possibilità di una chirurgia minimamente invasiva e la semplificazione delle procedure per ottenere una protesi a carico immediato sono i vantaggi reali che queste procedure possono offrire ai pazienti.

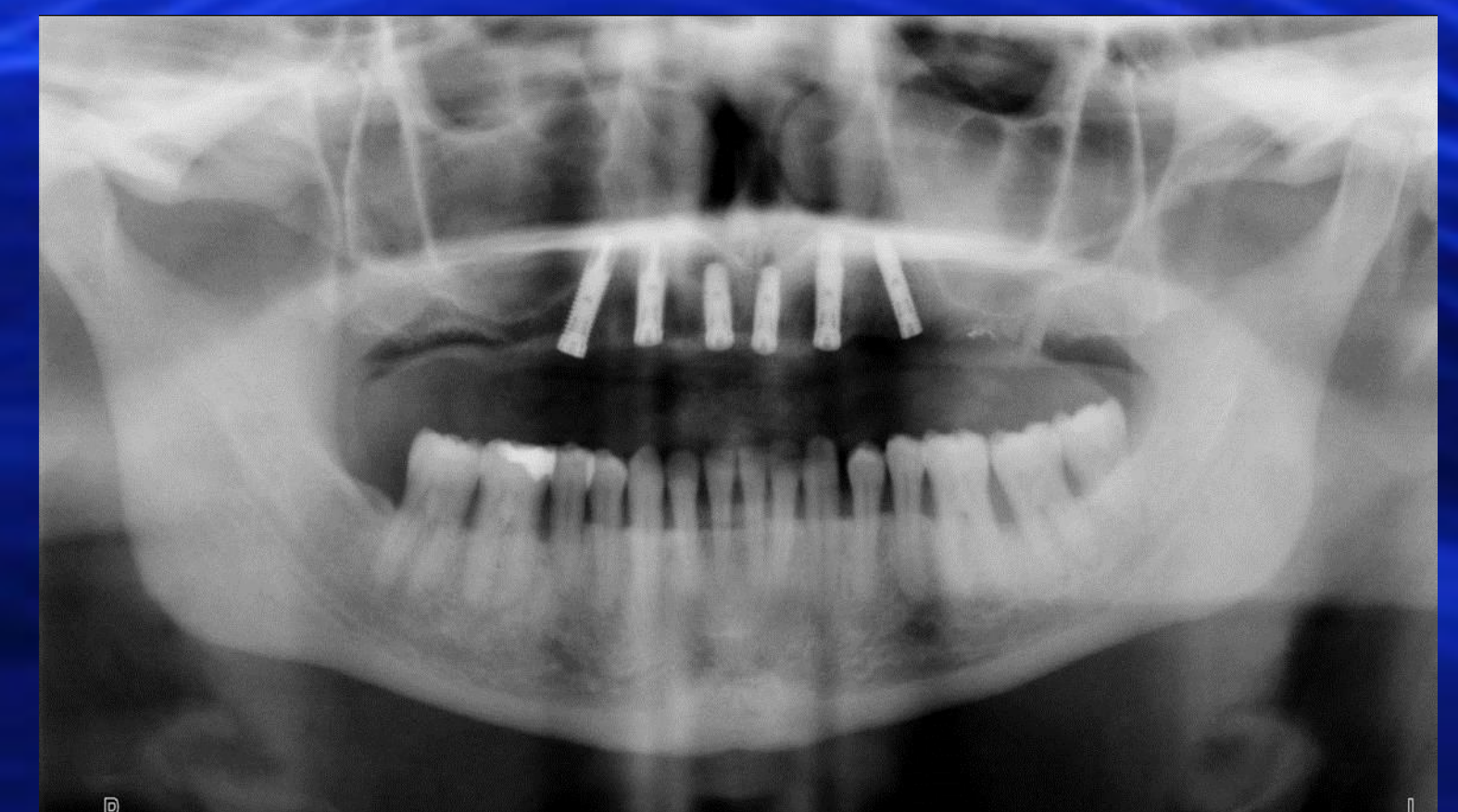

Figura 10 - OPT post-operatoria

poster di ricerca clinica

# SICOT

1. Schwarz M., Rothman S., Chafrez N., Rhodes M.: Computerized tomography. Part II. Preoperative assessment of the maxilla for endosseous implant surgery. *Int J Oral Maxillofac Impl* 1987; 2:133-148.
2. Schwarz M., Rothman S., Chafrez N., Rhodes M.: Computerized tomography. Part I. Preoperative assessment of the mandible for endosseous implant surgery. *Int J Oral Maxillofac Impl* 1987; 2:137-141.
3. Basten C., Kois J.: The use of barium sulfates for implant templates. *J Prosthet Dent* 1996; 76:451-454.
4. Sarment D., Sukovic P., Clinthorne N.: Accuracy of implant placement with a stereolithographic surgical guides. *Int J Oral Maxillofac Impl* 2003; 18:571-577.
5. Rosenfield A., Mandelaris G., Tardieu P.: Prosthetically directed implant computer software to ensure precise placement and predictable prosthetic outcomes. Part I e Part II. Accepted for publication, *Int J Perio Rest Dent*.