Copyright by Quint
Not for Publication

La tempistica dell'inserimento implantare nei settori latero-posteriori: algoritmo decisionale

Fabio Galli*, Matteo Deflorian**, Andrea Parenti**

Negli ultimi anni l'inserimento di impianti postestrattivi immediati ha incontrato ampio successo tra i clinici in quanto offre indiscutibili vantaggi poiché riduce il numero di sedute chirurgiche, i tempi di trattamento e permette di sfruttare una più ampia cresta ossea. Nonostante in Letteratura ci sia consenso nell'elevata affidabilità di questi protocolli in termini di sopravvivenza implantare, non esiste una visione comune su come ottenere risultati estetici soddisfacenti. Per tali motivi l'inserimento di impianti postestrattivi immediati richiede un'attenta fase diagnostica e una corretta gestione chirurgica del caso clinico al fine di ottenere risultati predicibili e duraturi nel tempo. Perciò un approccio postestrattivo immediato non può essere considerato il trattamento d'elezione in ogni situazione clinica. Scopo del presente articolo è presentare un algoritmo decisionale che guidi il clinico verso una scelta razionale della tempistica dell'inserimento implantare nei settori latero posteriori.

Parole chiave: *Impianti postestrattivi, Diagnosi, Algoritmo decisionale.*

INTRODUZIONE

In seguito ad estrazione di un elemento dentale si verifica un riassorbimento dell'osso alveolare prevalentemente orizzontale e che in genere interessa in maniera più importante la componente buccale dell' alveolo rispetto a quella palatale/linguale.[1,2]

L'alterazione morfologica postestrattiva è stata analizzata in numerosi studi. Araujo e Coll. nel 2006 hanno dimostrato come la struttura del piatto osseo buccale gioca un ruolo fondamentale nei processi di rimodellamento[3]. Una volta estratto l'elemento dentale viene meno l'apporto vascolare garantito dal legamento parodontale. Nel caso in cui l'osso fibrillare vestibolare abbia uno spessore minimo composto da solo osso corticale l'apporto sanguigno proveniente dal periostio non è sufficiente a preservare completamente questa struttura.

* IRCCS - Istituto Ortopedico Galeazzi. Servizio di Odontostomatologia (Direttore: Prof. R.L. Weinstein). Responsabile Protesi Implantare, Reparto di Implantologia e Riabilitazione Orale (Responsabile: Dr. Tiziano Testori).

** IRCCS- Istituto Ortopedico Galeazzi. Servizio di Odontostomatologia (Direttore: Prof. R.L. Weinstein). Reparto di Implantologia e Riabilitazione Orale (Responsabile: Dr. Tiziano Testori).

Indirizzo per la corrispondenza:
Matteo Deflorian
IRCCS Istituto Ortopedico Galeazzi
Via Riccardo Galeazzi, 4
20161 Milano
E-mail: deflon@hotmail.it

Negli ultimi anni si parla sempre di più di inserimento di impianti postestrattivi immediati. Tale tecnica ha incontrato ampio successo tra i clinici in quanto offre indiscutibili vantaggi poiché riduce il numero di sedute chirurgiche, i tempi di trattamento e permette di sfruttare una più ampia cresta ossea[4]. Nonostante in Letteratura ci sia consenso nell'elevata affidabilità di questi protocolli in termini di sopravvivenza implantare, non esiste una visione comune su come ottenere risultati estetici soddisfacenti e su come gestire la discrepanza dimensionale tra le pareti alveolari e l'impianto inserito[5-9]. È stato inoltre dimostrato come l'inserimento di impianti postestrattivi immediati non cambi il fisiologico processo di rimodellamento dell'alveolo che si osserva clinicamente come riassorbimento della teca ossea vestibolare e la conseguente recessione dei tessuti molli[3,10].

Per tali motivi l'inserimento di impianti postestrattivi immediati richiede un'attenta fase diagnostica e una corretta gestione chirurgica del caso clinico al fine di ottenere risultati predicibili e duraturi nel tempo[11-13]. Un approccio postestrattivo immediato non può essere considerato il trattamento d'elezione in ogni situazione clinica. Alcuni autori si sono concentrati sull'analisi del timing d'inserimento implantare in relazione al momento dell'estrazione di elementi dentari non mantenibili. La classificazione della tecnica in relazione alla tempistica di inserimento implantare è stata proposta da Hammerle e Coll. nel 2004 e prevede tre tipologie di intervento[4]:

- TIPO 1: impianti postestrattivi immediati (posizionamento contestuale all'estrazione).
- TIPO 2: impianti postestrattivi precoci (posizionamento entro 4-8 settimane dall'estrazione).

Copyright by QUINTESSENZA EDIZIONI s.r.l. Tutti i diritti sono riservati in ogni sua parte è sono ad uso strettamente personale.
È severamente vietata ogni tipo di riproduzione, copia, duplicazione, traduzione e trasmissione elettronica.

Copyright by Quintessenza
Not for Publication

- TIPO 3: impianto dilazionato (posizionamento oltre 12 settimane dall'estrazione, in osso guarito).

I vantaggi di un protocollo postestrattivo precoce di TIPO 2 sono dovuti alla maggior disponibilità di tessuti molli cheratinizzati legati alla parziale guarigione alveolare a 4-8 settimane dall'estrazione. Oltre all'aumento della durata del trattamento un limite a questo tipo di approccio è in relazione al fatto che in questa fase la guarigione ossea non è completa con la conseguente possibile difficoltà nell'ottenere una buona stabilità primaria[14,15]. Per quanto riguarda l'inserimento implantare di TIPO 3 i vantaggi sono principalmente dovuti alla fase avanzata della guarigione del tessuto osseo e alla presenza di tessuti molli maturi. L'inserimento implantare dilazionato presenta lo svantaggio di aumentare notevolmente la durata della terapia. Dopo le 12 settimane dall'estrazione dentale, i fenomeni di rimodellamento e riassorbimento osseo sono già avvenuti esitando in alcuni casi a una importante contrazione volumetrica, con preponderante componente orizzontale, della cresta alveolare residua[16].

Lo scopo del presente lavoro è analizzare le variabili da valutare in fase diagnostica. Il clinico potrà così proporre al paziente, in funzione delle sue richieste/aspettative, un approccio postestrattivo immediato, precoce, dilazionato nell'ottica di ottenere successo estetico funzionale nell'immediato/medio/lungo termine. Vengono illustrati tre casi clinici esplicativi di impianti post-estrattivi di TIPO 1, 2, 3.

FASE DIAGNOSTICA

La fase diagnostica in caso di impianti postestrattivi deve tenere conto della sede (settori latero posteriori o settori anteriori) che sarà interessata dal trattamento e deve considerarsi stratificata su più livelli:

- Formulazione della diagnosi e definizione della prognosi dell'elemento dentale in questione.
- Valutazione clinico-obiettiva dello stato dei tessuti di supporto duri e molli.
- Valutazione radiografica bi e/o tri dimensionale dei tessuti duri.

Formulazione della diagnosi e definizione della prognosi dell'elemento dentale in questione

A prescindere dalla zona di intervento è fondamentale che la prognosi infausta e la decisione clinica di estrarre l'elemento dentale giunga al termine di un iter diagnostico che prenda in considerazione tutte le alternative terapeutiche conservative valutando quelli che sono i costi e benefici biologici di ogni opzione.

Valutazione clinico-obiettiva dello stato dei tessuti di supporto duri e molli

La prima valutazione da eseguire è legata al biotipo parodontale del paziente e alla osservazione della festonatura gengivale. Biotipi sottili e festonature accentuate richiedono una gestione più attenta del caso clinico da trattare[4]. La presenza di recessioni o di difetti parodontali evidenziati tramite sondaggio parodontale impongono al clinico di valutare la possibilità di eseguire in un primo momento l'estrazione dentale e rivalutare in seguito la situazione a guarigione avvenuta, oppure attuare protocolli di preservazione dell'alveolo con biomateriali o di eseguire comunque un impianto postestrattivo facendo ricorso a manovre di GBR. Nella situazione clinica in cui sia presente una adeguata banda di tessuto cheratinizzato è possibile eseguire un protocollo postestrattivo di TIPO 1 mentre, nei casi in cui la quantità di tessuto cheratinizzato risulti essere insufficiente è preferibile eseguire una terapia postestrattiva precoce (TIPO 2). L'esame parodontale deve inoltre essere eseguito valutando anche gli elementi dentali adiacenti a quello da riabilitare in quanto la presenza della papilla è garantito dal picco osseo dello stesso elemento adiacente[17]. Nei casi in cui il picco osseo sia riassorbito il clinico deve valutare eventuali alternative terapeutiche oppure informare il paziente che a termine dell' iter terapeutico implanto-protesico il risultato estetico possa non essere ottimale.

Valutazione radiografica bi e tri dimensionale dei tessuti duri

Ad integrazione dell'esame parodontale è fondamentale eseguire un esame radiografico che fornirà informazioni inerenti l'anatomia radicolare dell'elemento da estrarre e la quantità di osso disponibile ai fini dell'ottenimento di una stabilità primaria adeguata[18]. Nei casi in cui si voglia eseguire un approccio postestrattivo nella zona dei molari bisogna valutare attentamente la morfologia del complesso radicolare. Oltre a numero, forma e lunghezza delle radici è da indagare, con l'ausilio di esami radiografici tridimensionali, la presenza di setti inter radicolari di adeguato volume per poter ottenere una buona stabilità primaria. È inoltre necessario valutare la presenza e l'estensione di eventuali lesioni periapicali, dell'elemento da estratte e degli elementi contigui.

Nei molari inferiori andrà valutata la presenza di sottosquadri linguali e la posizione del fascio vascolo-nervoso alveolare inferiore al fine di evitare lesioni neurologiche iatrogene o complicanze emorragiche importanti[19]. Nel caso in cui non siano presenti adeguati volumi ossei si consiglia di procedere con un approccio di TIPO 2 o 3. Nella situazione clinica in cui sia necessario riabilitare dei premolari inferiori è fondamentale indagare preventivamente la posizione ed i rapporti che ha il forame mentoniero con gli apici radicolari.

Nei settori latero posteriori del mascellare superiore (molari e premolari) occorre valutare il numero e la forma delle radici, la presenza di setti interadicolari ampi nonché i rapporti tra apici radicolari e strutture anatomiche contigue (seno mascellare e morfologia anatomica dello stesso). Tale valutazione permetterà al clinico di scegliere tra diversi piani di trattamento; in caso di scarsa disponibilità ossea apicale all'alveolo, si può procedere con un approccio in 2 fasi eseguendo o meno tecniche di preservazione alveolare.

Copyright by QUINTESSENZA EDIZIONI s.r.l. Tutti i diritti sono riservati in ogni sua parte è sono ad uso strettamente personale.
È severamente vietata ogni tipo di riproduzione, copia, duplicazione, traduzione e trasmissione elettronica.

Copyright by Quintessenza
Not for Publication

FASE CHIRURGICA

Al termine della fase diagnostica il clinico deve aver raccolto le informazioni inerenti la quantità di tessuto cheratinizzato, la morfologia dell'alveolo legata alla presenza di deiscenze ossee e alla presenza dei picchi interdentali, l'esistenza e le dimensioni di eventuali lesioni parodontali e/o endodontiche nonché la presenza e posizione di strutture anatomiche nobili che limitino il volume osseo a disposizione per l'inserimento implantare. Integrando i vari dati sarà possibile formulare un piano di trattamento adeguato alla situazione clinica secondo un algoritmo diagnostico-decisionale che tiene conto, oltre che delle richieste/aspettative del paziente, anche della prevedibilità di ottenere o meno un' adeguata stabilità primaria[18] (Tab. 1). Di seguito vengono illustrati tre casi clinici che spiegano il razionale diagnostico e chirurgico nell'affrontare casi di impianti postestrattivi immediati, precoci e dilazionati.

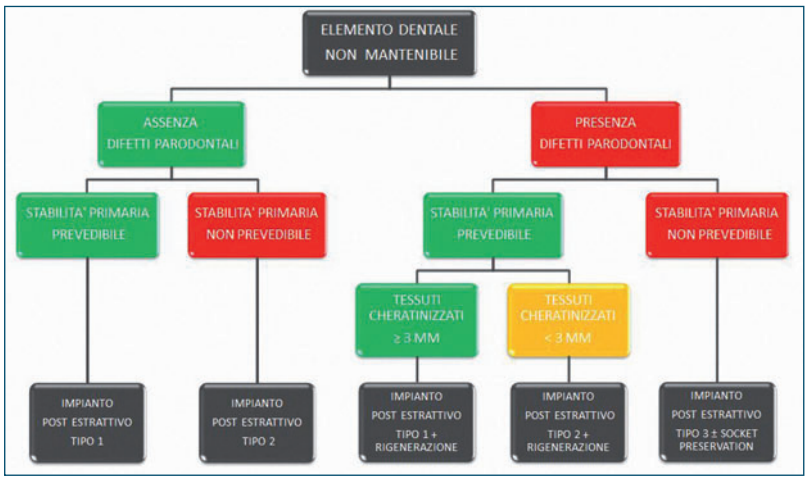

Tab. 1 Schema diagnostico terapeutico in caso di elemento dentale da estrarre.

Esemplificazione clinica: impianto postestrattivo TIPO 1

Paziente di anni 29 che lamenta sintomatologia algica spontanea a carico di 14. All'esame clinico obiettivo si osserva: mobilità di secondo grado, adeguata quantità di tessuto cheratinizzato, assenza di sondaggi patologici. La Rx endorale mostra un riassorbimento radicolare esterno e la presenza di una adeguata quantità di tessuto osseo apicale alla radice del 14. Sulla base dei dati ottenuti si opta per l'esecuzione di un approccio postestrattivo di TIPO 1 per i seguenti motivi:

- Assenza di infezioni.
- Adeguata architettura gengivale.
- Assenza di difetti parodontali.
- Adeguati volumi ossei al fine di ottenere una buona stabilità primaria.

Viene eseguita l'estrazione atraumatica dell'elemento 14 e, con approccio flapless, l'inserimento di un impianto immediato protesicamente guidato. Data l'elevata stabilità primaria ottenuta (> 40 Ncm) si rileva una impronta chirurgica al fine di consegnare una corona provvisoria avvitata a carico immediato che soddisfa le richieste della paziente. Rilevata l' impronta si connette il pilastro di guarigione ed il gap tra impianto e pareti alveolari viene riempito con un innesto xenologo in granuli e posizionato collagene a protezione dell'innesto. Entro 24 ore dalla fase chirurgica si consegna la corona provvisoria e a 6 mesi dal carico si finalizza il lavoro con una corona avvitata in Disilicato di Litio (Figg. 1-8).

Esemplificazione clinica: impianto postestrattivo TIPO 2

Paziente di anni 58 che riferisce sintomatologia algica alla masticazione nel VI sestante. All'esame obiettivo si osserva riabilitazione fissa tradizionale di 47-46-45. L'elemento 46 risulta dolente alla percussione e si sospetta frattura radicolare.

L'analisi parodontale evidenzia: adeguata quantità di tessuto cheratinizzato, assenza di flogosi e di sondaggi patolo-

Fig. 1 Visione vestibolare di 14 che presenta mobilità di II grado.

Fig. 2 Rx endorale di 14: riassorbimento radicolare esterno e adeguati volumi ossei per l'inserimento di un impianto postestrattivo immediato.

Copyright by QUINTESSENZA EDIZIONI s.r.l. Tutti i diritti sono riservati in ogni sua parte è sono ad uso strettamente personale.
È severamente vietata ogni tipo di riproduzione, copia, duplicazione, traduzione e trasmissione elettronica.

Copyright by Quintessenza
Not for Publication

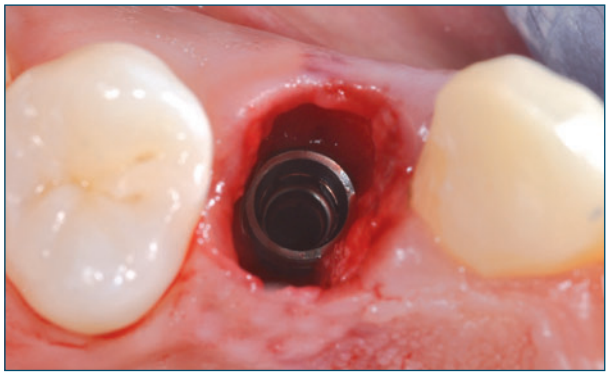

Fig. 3 Impianto postestrattivo immediato flapless.

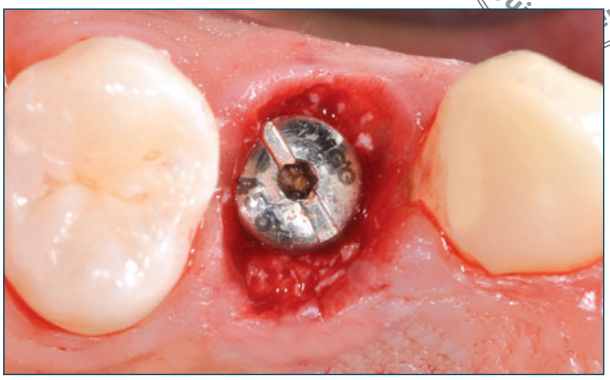

Fig. 4 Innesto di biomateriale a riempimento del gap impianto alveolo.

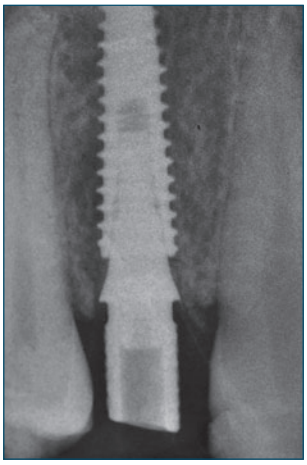

Fig. 5 Carico immediato avvitato a 24 ore dalla chirurgia.

Fig. 6 Rx endorale alla connessione della corona a carico immediato.

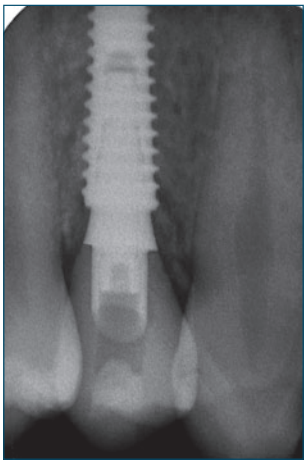

Fig. 7 Corona definitiva avvitata in disilicato di litio.

Fig. 8 Rx endorale della corona definitiva.

gici. Si esegue un esame radiografico endorale e si richiede un esame CBCT per meglio valutare la presenza della lesione endodontica, la frattura della radice distale di 46, i rapporti con il canale mandibolare e la presenza di eventuali sottosquadri linguali. Sulla base dei dati ottenuti si opta per l'estrazione di 46 e la riabilitazione implanto-protesica del settore a 6 settimane con le seguenti motivazioni:

- Assenza di infezioni in fase acuta.
- Adeguata architettura gengivale.
- Assenza di difetti parodontali.
- Presenza di frattura radicolare e perforazione della camera pulpare.
- Presenza di una lesione endodontica di ampie dimensioni che si estende sino a circa 1 mm dal canale mandibolare rendendo quindi scarsamente predicibile l'ottenimento di una buona stabilità primaria in caso di impianto postestrattivo immediato.

La prima fase chirurgica consiste nell'estrazione atrauma-

Copyright by QUINTESSENZA EDIZIONI s.r.l. Tutti i diritti sono riservati in ogni sua parte è sono ad uso strettamente personale.
È severamente vietata ogni tipo di riproduzione, copia, duplicazione, traduzione e trasmissione elettronica.

Copyright by Quintessenza
Not for Publication

Fig. 9 Visione occlusale di manufatto protesico su denti naturali di 47-46-45.

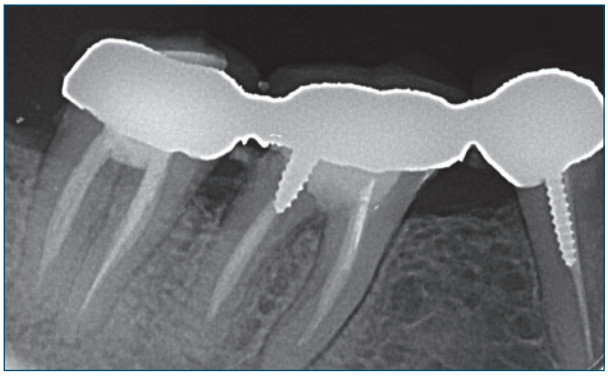

Fig. 10 Rx endorale: infiltrazione marginale, frattura della radice distale di 46, perforazione del pavimento della camera pulpare e lesione periapicale della radice mesiale.

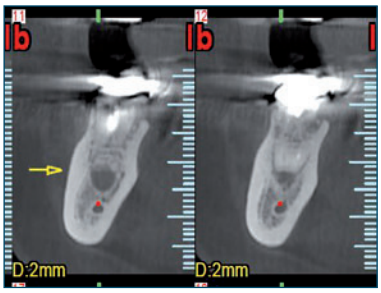

Fig. 11 Immagine CBCT parassiale di 46 che mostra l'assenza di volumi ossei adeguati alla stabilizzazione di un impianto post strattivo immediato dovuto alla dimensione della lesione periapicale di 46 e alla posizione del fascio vascolo-nervoso alveolare inferiore.

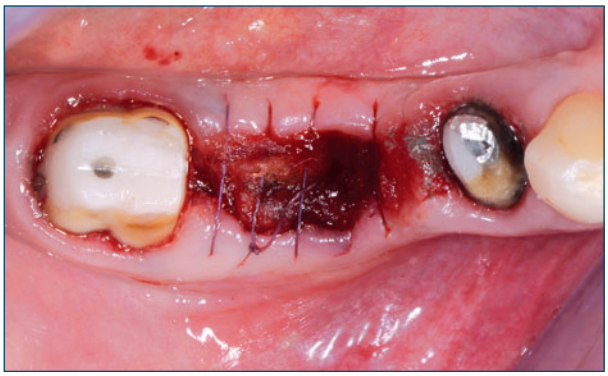

Fig. 12 Estrazione atraumatica di 46, inserimento di collagene tipo 1 nel sito postestrattivo, sutura.

Fig. 13 Situazione dei tessuti molli a distanza di 6 settimane dall'estrazione.

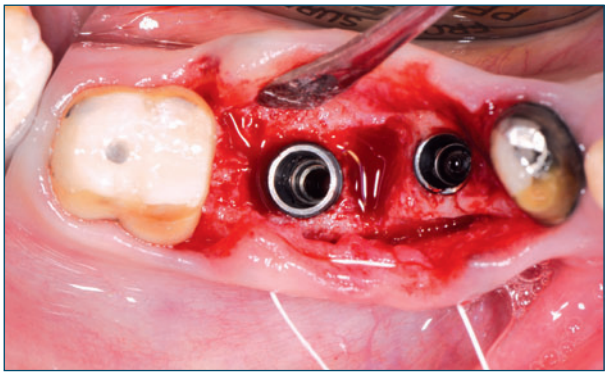

Fig. 14 Inserimento implantare precoce. Si noti la parziale guarigione dell'alveolo di 46 a 6 settimane dall'estrazione.

tica dell'elemento 46. Viene inserito nell'alveolo postestrattivo una spugnetta in collagene con lo scopo di stabilizzare il coagulo per la guarigione dell'alveolo. Si esegue sutura con materiale riassorbibile e si inserisce una protesi provvisoria fissa ancorata all'elemento distale e mesiale (con presenza di corone protesiche incongrue) che verranno in seguito sostituite con nuove corone singole. Dopo 6 settimane la guarigione dei tessuti molli è completa e si procede alla fase di inserimento implantare. L'elevazione di un lembo mucoperiosteo evidenzia una incompleta guarigione ossea che permette comunque l'inserimento di impianti. Sulla base della la ceratura diagnostica precedentemente eseguita, vengono inseriti 2 impianti con buona stabilità primaria (> 20 Ncm) che permette di connettere i pilastri di guarigione. A distanza di 2 mesi si esegue la fase protesica (Figg. 9-16).

Esemplificazione clinica: impianto postestrattivo TIPO 3

Paziente di anni 54 che riferisce dolore spontaneo a carico di 25 insorto da 48 h e con decorso ingravescente. All'esame obiettivo si apprezza una tumefazione vestibolare all'elemento dentale con la presenza di una fistola drenante materiale

Copyright by QUINTESSENZA EDIZIONI s.r.l. Tutti i diritti sono riservati in ogni sua parte è sono ad uso strettamente personale.
È severamente vietata ogni tipo di riproduzione, copia, duplicazione, traduzione e trasmissione elettronica.

Copyright by Not for Publication Quintessenza

Fig. 15 Visione clinica delle corone definitive.

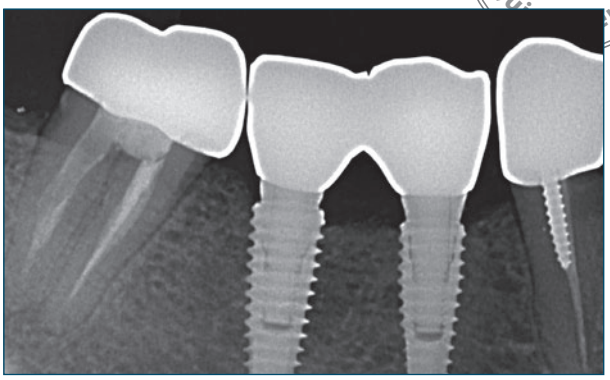

Fig. 16 Rx endorale della riabilitazione definitiva cementata di 46-45.

siero-purulento e una mobilità di III grado. Alla valutazione parodontale si reperta una adeguata banda di tessuto cheratinizzato ed un sondaggio vestibolare di 12 mm.

Si esegue un esame radiografico endorale che mostra la presenza di una lesione di probabile natura endo-parodontale. L'apice dell'elemento dentale è in stretto rapporto con la base del seno mascellare. Sulla base dei dati ottenuti in fase diagnostica si opta per un approccio di tipo dilazionato. La scelta e' motivata da :

- Presenza di infezione in fase acuta.
- Presenza di ampio difetto parodontale in sede vestibolare.
- Mancanza di adeguati volumi ossei per ottenere una adeguata stabilità primaria (in caso di impianto immediato sarebbe stato necessario eseguire un contestuale rialzo di seno mascellare per via crestale e manovre di GBR orizzontale aumentando di conseguenza la complessità dell'intervento).

Si procede all'elevazione di un lembo mucoperisteo al fine di meglio visualizzare e gestire il difetto osseo diagnosticato e l'estrazione di 25. Data la conformazione a tre pareti del difetto e la presenza di un processo infettivo in fase acuta si decide di inserire nell'alveolo postestrattivo solo collagene e si procede alla sutura del lembo. Dopo 5 mesi si può notare la completa guarigione dei tessuti molli e l'ampia contrazione in senso vestibolo palatale della cresta alveolare. Si esegue una split crest, si posiziona un impianto conico con chiusura primaria. Dopo altri 4 mesi si esegue la seconda fase chirurgica e alla guarigione dei tessuti molli si esegue una corona cementata in metallo ceramica (Figg. 17-24).

CONCLUSIONI

Ogni situazione clinica presenta peculiarità anatomiche e patologiche che rendono impossibile trovare una tecnica adatta e funzionale a ogni caso. Per tale motivo una valutazione ragionata endo/conservativa/parodontale/anatomica basata su una ispezione clinica accurata e una corretta prescrizione ed analisi degli esami radiografici, guida il clinico verso una corretta diagnosi e una conseguente scelta del piano di trattamento più predicibile. Un approccio postestrattivo immediato riduce i tempi di trattamento ma prevede un'accurata fase diagnostica, una maggiore esperienza e curva d'apprendimento dell'operatore rispetto ad altre tecniche. Per questo motivo, in alcuni quadri clinici dove non sussistono fattori prognostici favorevoli all'esecuzione di impianti postestrattivi di TIPO 1, la scelta di un trattamento più prudente comporterà un'allungamento dei tempi operativi ma consentirà una maggior predicibilità di successo.

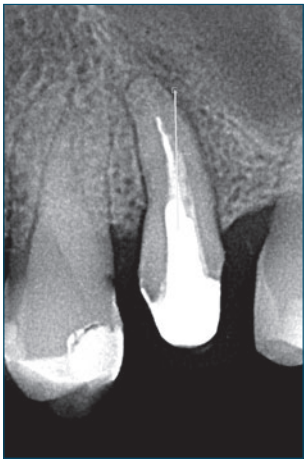

Fig. 17 Immagine clinica di 25: presenza di lesione di tipo ascessuale e fistola vestibolare drenante materiale purulento.

Fig. 18 Rx endorale: rapporti di contiguità tra alveolo di 25 e seno mascellare con totale assenza di volumi ossei apicali alla radice del 25.

Copyright by QUINTESSENZA EDIZIONI s.r.l. Tutti i diritti sono riservati in ogni sua parte è sono ad uso strettamente personale.
È severamente vietata ogni tipo di riproduzione, copia, duplicazione, traduzione e trasmissione elettronica.

Copyright by Quintessenza
Not for Publication

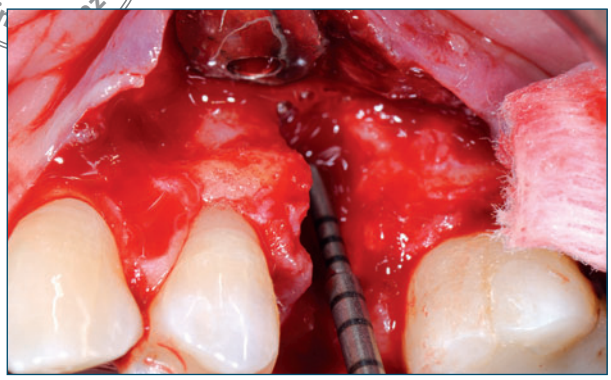

Fig. 19 Alveolo postestrattivo di 25. Notare la perdita totale della teca ossea vestibolare. In questa situazione risulta scarsamente prevedibile una riabilitazione postestrattiva immediata o precoce.

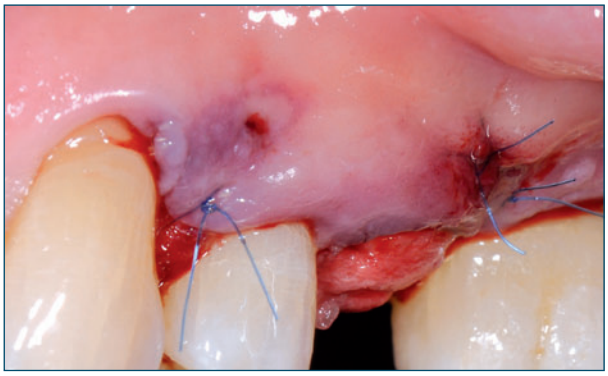

Fig. 20 Inserimento di collagene nell'alveolo postestrattivo di 25 e sutura.

Fig. 21 Visione occlusale a 4 mesi dall'estrazione. Da notare l'atrofia in senso vestibolo-palatale.

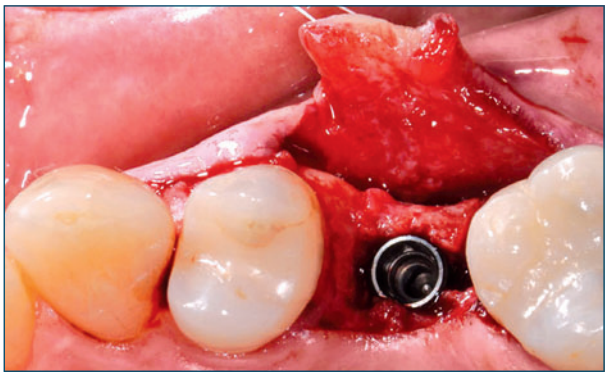

Fig. 22 Inserimento di un impianto con tecnica spilt crest, senza coinvolgimento del seno mascellare, guarigione sommersa.

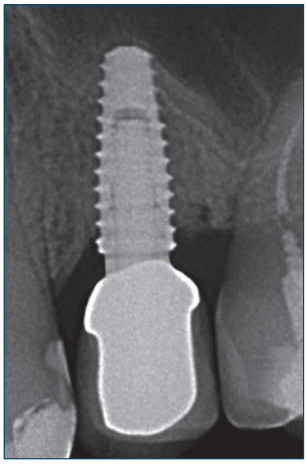

Fig. 23 Corona definitiva in metallo ceramica cementata a 8 mesi dall'inserimento implantare.

Fig. 24 Rx endorale della riabilitazione definitiva.

BIBLIOGRAFIA

1. Cardaropoli G, Araujo M, Lindhe J, Dynamics of bone tissue formation in tooth extraction sites. An experimental study in dogs. J Clin Periodontol 2003;30:809-818.
2. Araujo M, Lindhe J. Dimensional ridge alterations following tooth extraction. An experimental study in dogs. J Clin Periodontol 2005;32:212-218.
3. Araujo M, Wennstrom JL, Lindhe J. Modeling of the buccal and lingual bone walls of fresh extrac¬tion sites following implant installation. Clin Oral Impl Res 2006;17:606-614.
4. Hämmerle CH, Chen ST, Wilson TG Jr. Consensus statements and recommended clinical procedures regarding the placement of implants in extraction sockets. Int J Oral Maxillofac Implants. 2004;19 Suppl:26-8.
5. Lazzara RJ. Immediate implant placement into extraction sites: surgical and restorative advantages. Int. J. Period. Rest. Dent. 1989; 9: 332-343.
6. Lekovic V, Kenney EB, Weinlaeder M et al. A bone regenerative approach to alveolar ridge maintenance following tooth extraction. Report of 10 cases. J. Period. 1997; 68: 563-570.
7. Lekovic V, Camargo PM, Klokkevold PR et al. Preservation of alveolar bone in extraction sockets using bioabsorbable membranes. J. Period. 1998; 69: 1.044-1.049.

Copyright by QUINTESSENZA EDIZIONI s.r.l. Tutti i diritti sono riservati in ogni sua parte è sono ad uso strettamente personale.
È severamente vietata ogni tipo di riproduzione, copia, duplicazione, traduzione e trasmissione elettronica.

Copyright by Quintessenza
Not for Publication

8. Nevins M, Camelo M, De Paoli S, Friedland B, Schenk R, Parma Benfenati S, Simion M, Tinti C, Wagenberg B. A study of the fate of the buccal wall of extraction sockets of teeth with prominent roots. Int. J. Period. Rest. Dent. 2006; 26: 19-29.
9. Zuffetti F, Esposito M, Capelli M, Galli F, Testori T, Del Fabbro M. Socket grafting with or without buccal augmentation with anorganic bovine bone at immediate post-extractive implants: 6-month after loading results from a multicenter randomised controlled clinical trial. Eur J Oral Implantol. 2013;6(3):239-50.
10. Salama H, Salama MA, Garber D, Adar P. The interproximal height of bone: a guidepost to predictable aesthetic strategies and soft tissue contours in anterior tooth replacement. Pract.Period. Aesthet. Dent. 1998; 10: 1.131-1.141.
11. Capelli M, Testori T, Galli F, Zuffetti F, Motroni A, Weinstein R, Del Fabbro M. Implant-buccal plate distance as diagnostic parameter: a prospective cohort study on implant placement in fresh extraction sockets.J Periodontol. 2013;84(12):1768-74.
12. Deflorian M, Parenti A, Fumagalli L. Impianti post estrattivi nei settori latero posteriori. Quintessenza Internazionale & JOMI 2014;30(2):76-81.
13. Parenti A, Fumagalli L, Capuzzo C, Basso M, Del Fabbro M, Francetti L, Testori T. Razionale per un corretto posizionamento implantare. Settori anteriori. Dental Cadmos 2004; 5: 57-62.
14. Buser D, Chen ST, Weber HP, Belser UC. Early implant placement following single-tooth extraction in the esthetic zone: biologic rationale and surgical procedures. Int J Periodontics Restorative Dent. 2008;28(5):441-51.
15. Buser D, Chappuis V, Bornstein MM, Wittneben JG, Frei M, Belser UC. Long-term stability of contour augmentation with early implant placement following single tooth extraction in the esthetic zone: a prospective, cross-sectional study in 41 patients with a 5- to 9-year follow-up. J Periodontol. 2013;84(11):1517-27.
16. Schropp L, Wenzel A, Kostopolulos L, Karring T. Bone healing and soft tissue contour changes following single-tooth extraction: a clinical and radiographic 12-month prospective study. Int. J. Period. Rest. Dent. 2003; 23: 313-323.
17. Tarnow DP, Magner AW, Fletcher P. The effect of the distance from the contact point to the crest of bone on the presence or absence of the interproximal dental papilla. J Periodontol. 1992;63(12):995-6.
18. Galli F, Deflorian MA, Parenti A, Testori T. How to obtain primary stability in immediate post extraction implants: a decision making process, in manuscript.
19. Lin MH, Mau LP, Cochran DL, Shieh YS, Huang PH, Huang RY. Risk assessment of inferior alveolar nerve injury for immediate implant placement in the posterior mandible: a virtual implant placement study.J Dent. 2014;42(3):263-70.

o riservati in ogni sua parte è sono ad uso strettamente personale.
pia, duplicazione, traduzione e trasmissione elettronica.