Matteo Deflorian
Andrea Parenti
Luca Fumagalli

Impianti postestrattivi nei settori latero posteriori

Matteo Deflorian
IRCCS- Istituto Ortopedico Galeazzi. Servizio di Odontostomatologia (Direttore: Prof R.L. Weinstein), Reparto di Implantologia e Riabilitazione Orale (Responsabile: Tiziano Testori)

Andrea Parenti
IRCCS- Istituto Ortopedico Galeazzi. Servizio di Odontostomatologia (Direttore: Prof R.L. Weinstein), Reparto di Implantologia e Riabilitazione Orale (Responsabile: Tiziano Testori)

Luca Fumagalli
IRCCS- Istituto Ortopedico Galeazzi. Servizio di Odontostomatologia (Direttore: Prof R.L. Weinstein), Reparto di Implantologia e Riabilitazione Orale (Responsabile: Tiziano Testori)

Introduzione

In seguito ad estrazione di un elemento dentale si verifica un riassorbimento dell'osso alveolare che risulta avere una componente orizzontale preponderante e che generalmente interessa in maniera più importante la componente buccale dell' alveolo rispetto a quella palatale/linguale.[1,2]

L'alterazione morfologica postestrattiva è stata analizzata in numerosi studi. Araujo e Coll. nel 2006 hanno dimostrato come la struttura del piatto osseo buccale gioca un ruolo fondamentale nei processi di rimodellamento[3]. Una volta estratto l'elemento dentale viene meno l'apporto vascolare garantito dal legamento parodontale. Nel caso in cui l'osso fibrillare vestibolare abbia uno spessore minimo composto da solo osso corticale l'apporto sanguigno proveniente dal periostio non è sufficiente a preservare completamente questa struttura.

In anni recenti si è imposta la tecnica di inserimento di impianti postestrattivi immediati. Tale tecnica ha incontrato ampio successo tra i clinici in quanto offre indiscutibili vantaggi poiché riduce il numero di sedute chirurgiche, riduce i tempi di trattamento e permette di sfruttare una più ampia cresta ossea. Nonostante in letteratura ci sia consenso nell'elevata affidabilità di questi protocolli in termini di sopravvivenza implantare, non esiste una visione comune su come ottenere risultati estetici soddisfacenti e

su come gestire la discrepanza dimensionale tra le pareti alveolari e l'impianto inserito. È stato inoltre dimostrato come l'inserimento di impianti postestrattivi immediati non cambi il fisiologico processo di rimodellamento dell'alveolo che si osserva clinicamente come riassorbimento della teca ossea vestibolare e la conseguente recessione dei tessuti molli.

Per tali motivi l'inserimento di impianti postestrattivi immediati richiede un'attenta fase diagnostica e una corretta gestione chirurgica del caso clinico al fine di ottenere risultati ottimali e duraturi nel tempo. Perciò in questa scheda tecnica verranno descritte step by step le fasi per una riabilitazione implanto protesica postestrattiva nei settori latero posteriori.

FASE DIAGNOSTICA

La prima valutazione da eseguire è legata al biotipo parodontale del paziente e alla osservazione della festonatura gengivale. Biotipi sottili e festonature accentuate richiedono una gestione più attenta del caso clinico da trattare[4].

La presenza di recessioni o di difetti parodontali impongono al clinico di valutare la possibilità di eseguire in un primo momento l'estrazione dentale e rivalutare in seguito la situazione a guarigione avvenuta, oppure attuare protocolli di preservazione dell'alveolo con biomateriali o di eseguire comunque un impianto postestrattivo facendo ricorso a manovre di GBR.

Quando si è di fronte a casi in cui si voglia eseguire un approccio postestrattivo nella zona dei molari bisogna valutare attentamente la morfologia del complesso radicolare. Oltre a numero, forma e lunghezza delle radici è da indagare, anche con l'ausilio di esami radiografici tridimensionali, la presenza di setti interradicolari di adeguato volume per poter ottenere una buona stabilità primaria.

Nel caso di settori molari inferiori sarà necessario valutare anche la presenza di sottosquadri linguali importanti e la posizione del fascio vascolo-nervoso alveolare inferiore al fine di evitare lesioni neurologiche iatrogene o complicanze emorragiche importanti. Nel caso in cui non siano presenti adeguati volumi ossei si consiglia di procedere con un approccio in due fasi.

In caso di settori molari superiori è necessario indagare la posizione del seno mascellare (Figg. 1a-c). Tale valutazione permetterà al clinico di scegliere tra diversi piani di trattamento. Infatti, in caso di scarsa disponibilità ossea apicale all'alveolo, si può procedere col già citato approccio in 2 fasi eseguendo o meno tecniche di preservazione alveolare oppure all'esecuzione di un impianto postestrattivo immediato associato a tecniche di rialzo crestale del seno mascellare.

FASE CHIRURGICA

Dopo aver eseguito un'anestesia profonda si procede all'estrazione dell'elemento dentale. In questa fase devono essere rispettati i principi di estrazione atraumatica dell'elemento. In tal senso è consigliato, quando possibile, l'esecuzione di interventi senza l'elevazione di lembi muco-periostei. In caso si renda necessario è fondamentale ricorrere a scollamenti dei tessuti minimi, specialmente in senso corono apicale, per evitare l'interruzione dei vasi di origine periostale. Per tecnica atraumatica si intende anche l'attenta preservazione del tessuto osseo attorno alle radici. Nel caso di molari, oltre alla preservazione del piano osseo vestibolare è necessario conservare il setto inter radicolare. Per questo motivo l'estrazione deve essere preceduta da una precisa rizotomia con l'ausilio di strumenti rotanti o piezoelettrici. Una volta separate, le radici devono essere estratte delicatamente:

Figg. 1a-c *La paziente si presenta alla nostra attenzione per decementazione di ponte provvisorio 16-15 con estensione mesiale in 14. All'esame clinico e radiografico si notano problemi endodontico parodontali che rendono gli elementi 16 e 15 non mantenibili. Notare inoltre l'assenza di ferula palatale dell'elemento 15. All'esame radiografico endorale si osservano inoltre i rapporti tra le radici di 16 e 15 ed il seno mascellare.*

in questa fase è consigliabile come ausilio all'estrazione l'utilizzo di apparecchi piezoelettrici con inserti dedicati.

Una volta estratte le radici l'alveolo postestrattivo deve essere attentamente revisionato con una curette alveolare e mappato con una sonda parodontale valutando l'integrità delle pareti alveolari e del setto inter radicolare (Fig. 2a).

A questo punto inizia la fase di preparazione del sito implantare. Questo dovrà essere eseguito generalmente al centro dell'alveolo in modo da poter garantire un corretto carico assiale al termine del restauro protesico del sito trattato. In questa fase la presenza di un setto inter radicolare ampio facilita notevolmente la preparazione delle osteotomie. A prescindere dalla lunghezza e dal diametro implantare quest'ultimo deve essere posizionato in senso apico coronale in modo tale che la piattaforma risulti essere circa 3 mm apicale al margine gengivale programmato per il futuro restauro protesico. Una posizione troppo apicale può comportare complicanze biologiche mentre una posizione troppo coronale comporterà problematiche estetiche legate al rimodellamento dei tessuti molli (Figg. 2b,c).

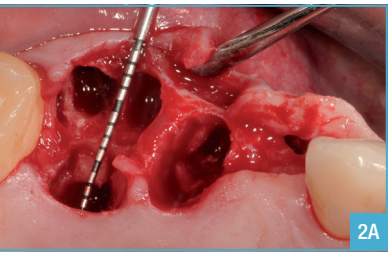

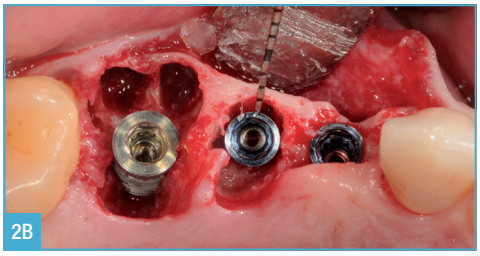

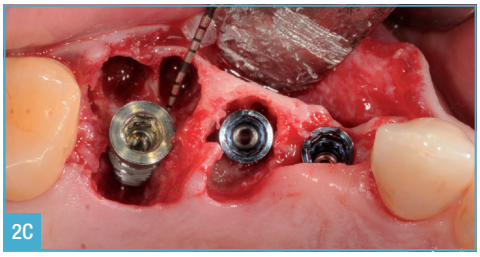

Figg. 2a-c *Si esegue estrazione atraumatica degli elementi dentali con mantenimento dei setti interadicolari. Nonostante l'esecuzione di una procedura con lembo si può notare come lo scollamento dei tessuti molli risulti limitato in senso corono apicale. Una volta mappati i siti postestrattivi con una sonda parodontale si procede all'inserimento degli impianti. L'impianto in sede premolare deve essere angolato verso il lato buccale. Questa angolazione buccale presenta due vantaggi clinici: in primo luogo contribuisce ad evitare una fenestrazione apicale a causa della morfologia mascellare naturale; in secondo luogo contribuisce ad ottenere un corretto profilo d'emergenza della futura corona se la piattaforma implantare è posizionata più in senso buccale. In questo caso è più facile creare il corretto profilo protesico. Una volta inseriti gli impianti si esegue la misurazione della distanza tra spalla implantare e teca ossea vestibolare.*

In base alla stabilità primaria ottenuta durante l'inserimento implantare il clinico opterà per una procedura sommersa in cui viene inserita una vite di copertura a chiusura della camera implantare oppure ad una tecnica one-stage la quale prevede la connessione di un pilastro di guarigione di altezza e diametro adeguati al caso clinico. In casi selezionati è anche possibile eseguire protocolli di carico immediato (Fig. 3).

Una volta inserito correttamente l'impianto sarà dunque necessario gestire l'inevitabile discrepanza tra superficie implantare e pareti alveolari. Tale passaggio ha come razionale quello di promuovere la neo formazione ossea attorno all'impianto attraverso meccanismi di osteoconduzione, evitare una guarigione con interposizione di tessuto connettivo attorno all'impianto in caso di gap maggiori ai 2 mm[5] e di compensare parzialmente la contrazione volumetrica del sito postestrattivo legata ai normali processi di guarigione e rimodellamento precedentemente descritti[6,7]. La nostra scuola ha già proposto uno schema diagnostico operativo per la gestione del gap periimplantare[8]. Seguendo tale protocollo si procede a misurare la distanza esistente tra la piattaforma implantare e la parete esterna dell'osso alveolare vestibolare. Data la minor esigenza estetica e dato il fatto che per motivi anatomici è generalmente presente una distanza tra spalla implantare e teca ossea vestibolare maggiore di 3 mm, nei settori molari è sufficiente eseguire un innesto di biomateriale intra-alveolare (Figg. 4a,b). Tale innesto, posizionato in un difetto contenitivo come un alveolo postestrattivo può essere protetto attraverso l'utilizzo di una spugna di collagene senza dover necessariamente fare ricorso all'utilizzo di membrane riassorbibili. Come fase finale si esegue una sutura incrociata sopra l'alveolo il cui fine è quello di evitare la fuoriuscita del biomateriale d'innesto durante le prime fasi postoperatorie. A prescindere dal protocollo scelto per la guarigione implantare (tecnica 2-stage vs tecnica 1-stage) la guarigione dei tessuti molli avverrà per seconda intenzione (Figg. 5a-c).

In relazione alla stabilità primaria ottenuta durante la fase chirurgica, al sito operato ed alla guarigione dei tessuti molli si valuterà la tempistica per il prosieguo del piano di trattamento (seconda fase chirurgica o fase protesica finale) (Figg. 6a-c).

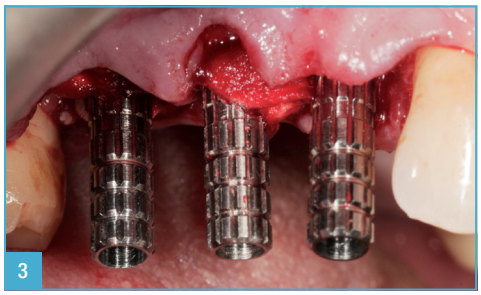

Fig. 3 *Data l'elevata stabilità primaria ottenuta si decide di optare per una tecnica di carico immediato.*

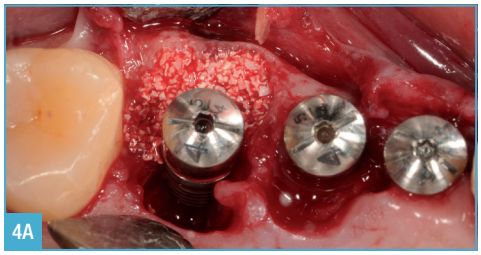

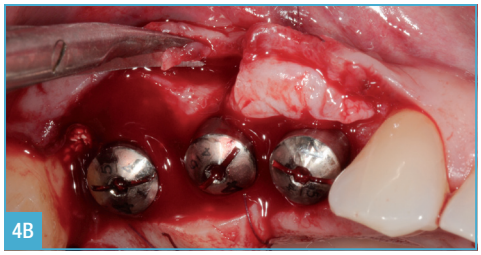

Figg. 4a,b *Una volta eseguita la procedura protesica si è passati alla gestione dei gap periimplantari. Nel sito di 16 è stato messo l'innesto solo a livello vestibolare per garantire l'osteointegrazione e mantenere il volume originario in quanto la distanza tra spalla implantare e teca ossea vestibolare è > 3 mm. A livello palatale del 16 viene inserito del collagene in quanto il gap è < 2 mm e non ci sono indicazioni estetiche all'innesto. Infine viene eseguito un innesto connettivale nella zona premolare al fine di ispessire i tessuti molli.*

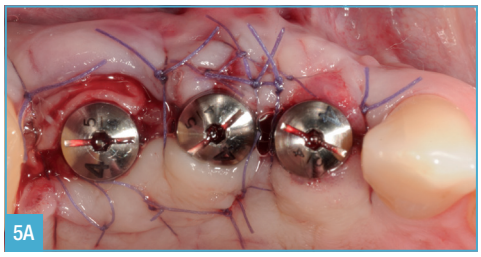

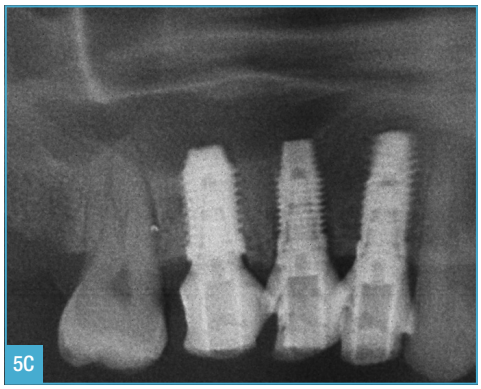

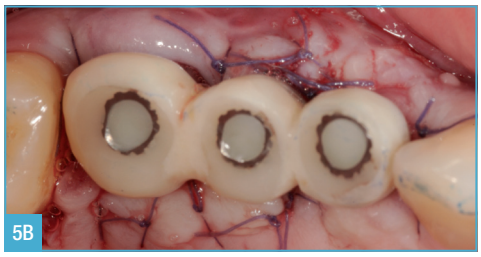

Figg. 5a-c *Al termine della fase chirurgica si nota come a livello di 16 i tessuti molli guariscano per seconda intenzione. A protezione dell'innesto viene posizionata una membrana in prf. Nella stessa seduta viene consegnata la protesi a carico immediato e viene eseguito il controllo radiografico.*

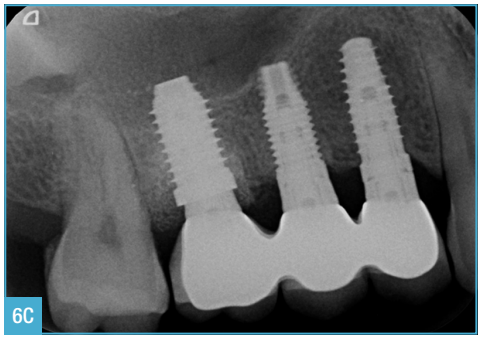

Figg. 6a-c *A distanza di 6 mesi si esegue la protesi definitiva cementata in metallo ceramica.*

CONCLUSIONI

L'inserimento di impianti postestrattivi è una tecnica sempre più utilizzata nella pratica quotidiana. Per ottenere risultati predicibili a lungo termine è necessario rispettare alcuni principi qui riassunti:

- attenta fase diagnostica;
- estrazione atraumatica dell'elemento dentale;
- adeguato posizionamento tridimensionale dell'impianto;
- corretta gestione del gap periimplantare.

BIBLIOGRAFIA

1. Cardaropoli G, Araujo M, Lindhe J, Dynamics of bone tissue formation in tooth extraction sites. An experimental study in dogs. J Clin Periodontol 2003;30:809-818.
2. Araujo M, Lindhe J. Dimensional ridge alterations following tooth extraction. An experimental study in dogs. J Clin Periodontol 2005;32:212-218.
3. Araujo M, Wennstrom JL, Lindhe J. Modeling of the buccal and lingual bone walls of fresh extraction sites following implant installation. Clin Oral Impl Res 2006;17:606-614.
4. Kois JC. Predictable esthetic: five diagnostic keys. Compend Contin Educ Dent 2001;22:199-206.
5. Berglundh T, Lindhe J. Healing around implants placed in bone defects treated with Bio-Oss. An experimental study in dog. Clin Oral Impl Res 1997;8:117-124.
6. Belser UC, Schmid B, Higginbottom F, Buser D. Outcome analysis of implant restorations located in the anterior maxilla: a review of the recent literature. Int J Oral Maxillofac Impl 2004;19(suppl.):30-42.
7. Sclar AG. Strategies for management of single-tooth extraction sites in aesthetic implant therapy. J Oral Maxillofac Surg 2004;62(suppl.):90-105.
8. Capelli M, Testori T, Galli F, Zuffetti F, Motroni A, Weinstein R, Del Fabbro M. Implant-buccal plate distance as diagnostic parameter:a prospective cohort study on implant placement in fresh extraction sockets. J Periodontol 2013;84(12):1768-1774.

Indirizzo per la corrispondenza:
Dr. Andrea Parenti
IRCCS- Istituto Ortopedico Galeazzi
Via Riccardo Galeazzi, 4
20161 Milano
dottandreaparenti@gmail.com