SCHEDA OPERATIVA: SECONDA FASE CHIRURGICA

A. Parenti, F. Zuffetti, F. Galli, M. Capelli, M. Del Fabbro, S. Taschieri, L. Fumagalli, T. Testori

Introduzione

Nei settori latero-posteriori del mascellare superiore è possibile che gli impianti spesso vengano inseriti con una tecnica di tipo sommerso a causa di una ridotta stabilità primaria correlata alla quantità e qualità ossea scarsa. Inoltre è possibile che, per poter far guarire il lembo per prima intenzione, l'operatore sia costretto a eseguire delle incisioni sottoperiostee per favorire il rilascio e quindi riportare mucosa alveolare a livello della cresta alveolare.
Tale accorgimento provoca un'alterazione dei livelli gengivali tra la zona trattata con la terapia implantare e le zone con presenti i denti naturali e inoltre una diminuzione della profondità di fornice.

Obiettivi:
- creare una banda di mucosa cheratinizzata perimplantare;
- riportare la giunzione muco-gengivale allo stesso livello dei denti adiacenti se presenti;
- armonizzare i tessuti molli perimplantari similmente ai denti adiacenti;
- approfondire il fornice vestibolare per consentire manovre di igiene orale;
- ottimizzare una corretta profondità di sondaggio perimplantare non superiore a 3 mm;
- compensare parzialmente deficit ossei ripristinando l'arco di cerchio dei mascellari, aumentando lo spessore vestibolare dei tessuti molli;
- correzione chirurgica delle fibre muscolari che si inseriscono coronalmente alla cresta.

Fase operativa

1. Anestesia

L'anestesia viene eseguita a livello vestibolare, nel fornice e sul lato palatale a livello del forame palatino maggiore (*fig. 1*). L'anestesia deve essere lenta e preferibilmente sottoperiostale, poiché assicura una maggiore emostasi e un maggiore effetto anestetico.

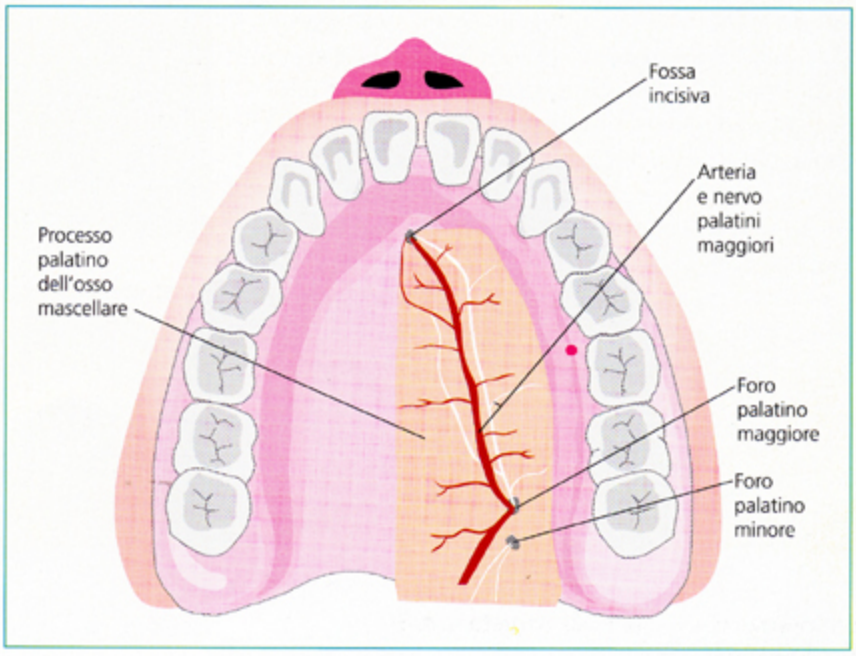

1

2. Incisione

Prima dell'incisione l'operatore può disegnare il lembo sulla mucosa riportando le misure precedentemente segnate (*fig. 2*).

È importante ricordare che le misurazioni eseguite non tengono conto di due importanti fattori.

Innanzitutto l'estensione mesio-distale deve essere valutata sul lato vestibolare del lembo, in quanto il lato palatale, avendo un minor raggio di curvatura, avrà una lunghezza che, se riportata a livello vestibolare, risulta più corta rispetto alle esigenze. Per evitare errori e avere un lembo che poi può risultare "corto" si suggerisce di aumentare l'estensione mesio-distale di almeno 4 mm. Tuttavia è da ricordare come la presenza di elementi dentali distali alla sella edentula condizioni l'ampiezza del prelievo.

Le misurazioni, inoltre, non tengono conto della contrazione primaria a cui va incontro il lembo. Anche in questo caso si suggerisce di aumentare l'estensione di 3 mm verso il palato.

Le linee di incisione sono eseguite a spessore parziale; un'adeguata profondità di incisione corrisponde a 1 mm (*fig. 3*). Tale misura è facilmente riproducibile, in quanto corrisponde alla porzione del bisello delle comuni lame da bisturi 15C (*fig. 4*).

L'incisione deve essere netta e ben definita. Ripercorrere con una lama la linea di incisione senza alterarne il disegno è più difficile e richiede destrezza.

La prima incisione che viene eseguita è quella in direzione mesio-distale o principale sul lato palatale. L'incisione, a differenza delle altre, può essere a spessore totale, poiché in questo modo è più semplice poter iniziare uno spessore parziale in direzione crestale. Questa fase rappresenta il momento più difficile della tecnica, in quanto la concavità del palato rende complesso poter entrare nell'area chirurgica con la giusta angolazione.

Per facilitare la manovra è inoltre possibile utilizzare un bisturi goldman fox 7 che, data l'angolazione della lama, ben si presta a poter essere utilizzato in questi casi (*fig. 5*).

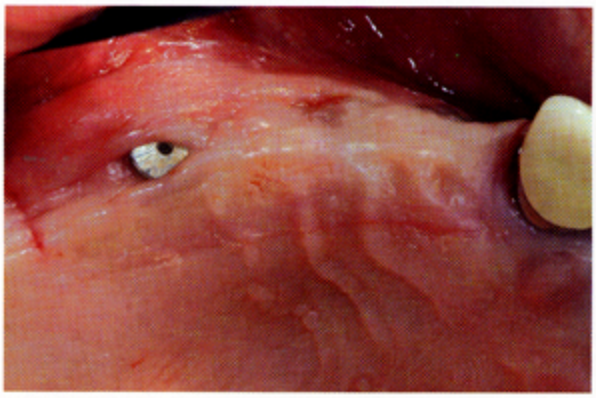
2

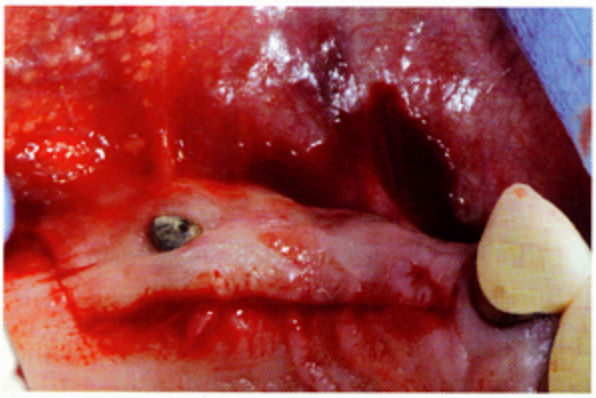
3


4

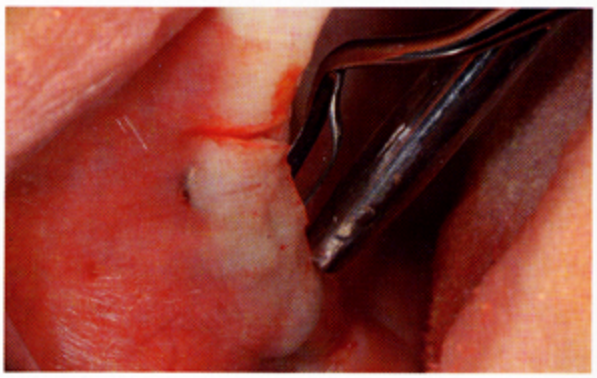
5

3. Preparazione del lembo

Una volta che è stata scollata una piccola porzione di lembo, l'operatore con una pinza chirurgica deve poter alzare il lembo per visualizzare meglio l'area di intervento. È consigliabile utilizzare la pinza chirurgica attraverso un movimento di torsione/rotazione del lembo piuttosto che di trazione. Anche in questo caso lo spessore parziale deve procedere attraverso incisioni lunghe e uniche.

In corrispondenza delle viti di copertura, il lembo si approfondisce quasi a diventare uno spessore totale (*fig. 6*). Il lembo viene quindi ribaltato sul lato vestibolare e lo scollamento prosegue in direzione apicale sempre a spessore parziale. Lungo il lato vestibolare è agevole eseguire lo scollamento attraverso la tecnica di *degloving*. Una garza viene arrotolata e posizionata lungo la zona crestale, tra i pilastri di guarigione e il lembo precedentemente alzato. Con una pressione in direzione apicale, la garza fungerà da scollatore distribuendo la pressione lungo tutto il lembo, separando le fibre connettivali con un sanguinamento minimo e riducendo il rischio di perforazioni (*fig. 7*).

Le inserzioni muscolari della zona del fornice devono essere ben liberate per consentire un approfondimento del fornice e per ottenere un riposizionamento del lembo passivo durante la sutura. Una volta che il lembo è stato completamente sollevato, per evitare che risulti di intralcio durante il posizionamento dei pilastri di guarigione, si suggerisce di coprirlo con una garza bagnata e dislocarlo nel fornice (*fig. 8*).

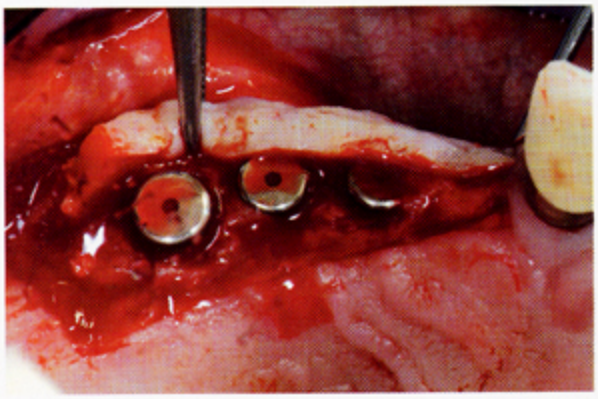

6

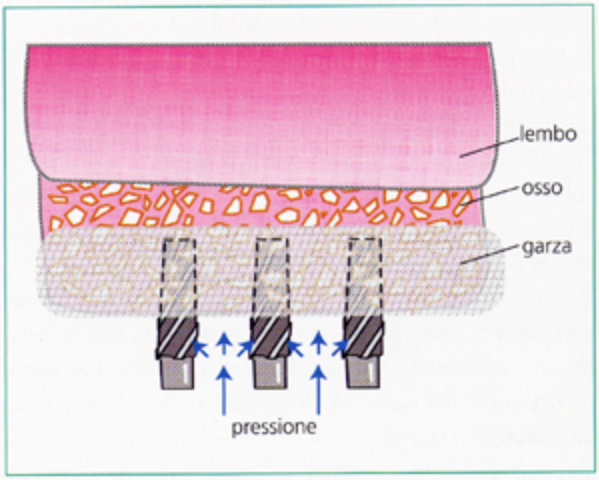

7

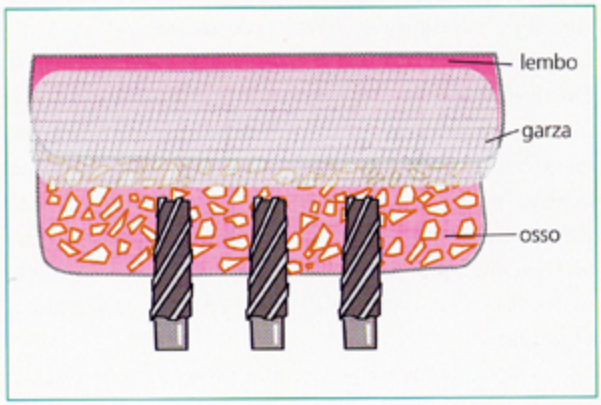

8

4. Posizionamento del lembo

Le viti di copertura vengono quindi rimosse (*fig. 9*). Durante la rimozione delle viti di copertura o l'inserimento dei pilastri di guarigione è sempre consigliabile legare con un filo da sutura i cacciaviti e bloccare con delle garze l'adito laringeo. È riportato ormai in letteratura l'ingestione o l'aspirazione accidentale di cacciaviti.

Eventuali *overlap* ossei possono essere rimossi o mediante le frese dedicate (*bone profiler*) o con strumenti taglienti.

La corretta altezza del pilastro di guarigione corrisponde allo spessore della mucosa più 1-2 mm.

Il lembo viene posizionato apicalmente ai pilastri di guarigione (*fig. 10*).

Se si sono verificati perforazioni del lembo o strappi lungo il margine del lembo, è consigliabile suturarli al termine della sutura finale con punti ancorati al periostio.

Nell'esecuzione del lembo precedente, la zona interimplantare guarisce per seconda intenzione.

Per ottenere una guarigione per prima intenzione di queste aree, esiste una tecnica di rotazione parziale del lembo (tecnica complementare di Palacci) che permette di creare delle papille chirurgiche che andranno a ricoprire gli spazi tra i pilastri di guarigione (*fig. 11*).

Per poter attuare tale tecnica è opportuno anticipare la quota di gengiva cheratinizzata che verrà persa nella creazione delle papille chirurgiche, aumentando di 2 mm circa la quantità di mucosa palatale da prelevare (*fig. 12*).

Una volta sollevato il lembo, le papille chirurgiche vengono incise nel lembo in direzione mesiale o distale, ruotate e inserite negli spazi interimplantari. La sutura si effettua sempre con punti a materassaio orizzontali incrociati, facendo attenzione che l'incrocio avvenga tra gli impianti e al di sopra della papilla.

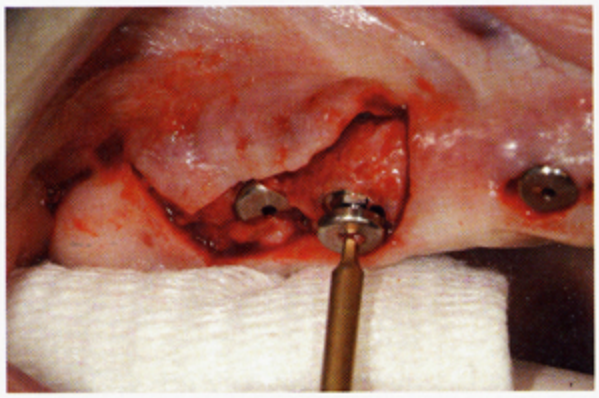

9

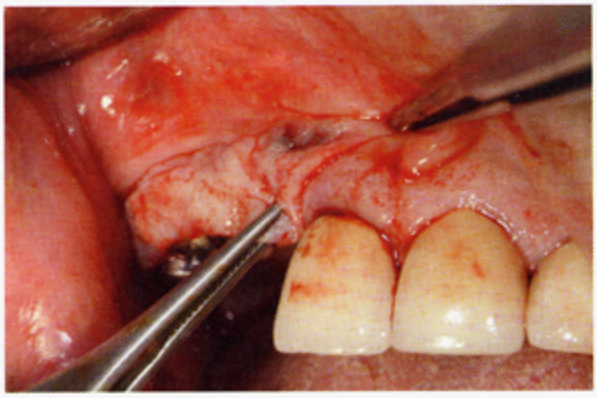

10

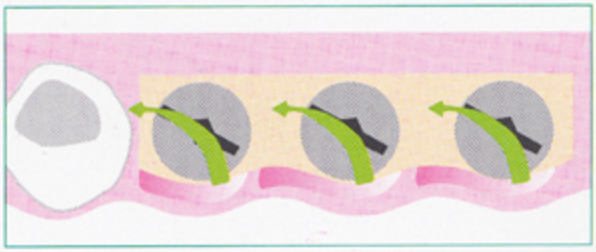

11

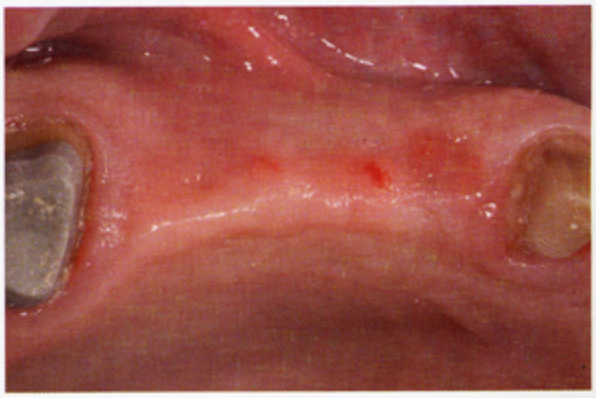

12

5. Sutura

Il lembo viene quindi suturato con punti a materassaio verticale sul lato vestibolare e orizzontale sul lato palatale (*fig. 13*). Questo punto permette di riposizionare il lembo stabilmente lungo la cresta alveolare evitando che vada a ricoprire i pilastri di guarigione. Si preferisce il punto a materassaio poiché, a differenza del punto singolo ancorato, permette anche di comprimere il lembo nella porzione più coronale (*fig. 14*).

13

14

Accademia Italiana di Odontoiatria Protesica

XXVI CONGRESSO INTERNAZIONALE AIOP

BOLOGNA Palazzo della Cultura e dei Congressi 22-24 novembre 2007

Presidente
Dott. Stefano Gracis

Dirigente Sezione Odontotecnica
Odt. Giuseppe Lucente

Segreteria Scientifica
AIOP
P.zza di Porta Mascarella, 7
40126 Bologna
Tel. 051240722
Fax 0516390946
www.aiop.com
aiop@aiop.com

Segreteria Organizzativa
Promo Leader Service Congressi
Via della Mattonaia, 17
50121 Firenze
Tel. 055241131
Fax 0552342929
aiop.bologna2007@promoleader.com

www.AIOP.com

23-24 novembre 2007
Le relazioni pericolose in protesi: occlusione, estetica e salute

22 novembre 2007
Corso di aggiornamento precongressuale
L'occlusione funzionale in protesi fissa: nuovi paradigmi basati sulla scienza
Dott. John KOIS

Premio AIOP per il Miglior Poster Mario Martignoni

Premio AIOP-ANTLO Roberto Polcan

Tavole Cliniche e Galleria dei Materiali

Per informazioni sui bandi di concorso e su come partecipare in qualità di presentatore alla galleria dei materiali visitate il sito www.aiop.com