SCHEDA OPERATIVA: PREVENZIONE E GESTIONE DELLE COMPLICANZE
PERFORAZIONI DELLA MEMBRANA SINUSALE

A. Parenti, M. Capelli, L. Fumagalli, F. Zuffetti, F. Galli,
S. Taschieri, M. Del Fabbro, R. Castellaneta, T. Testori

■ In letteratura una complicanza piuttosto frequente durante l'elevazione del seno mascellare è rappresentata dalla perforazione della membrana schneideriana. La frequenza si attesta dal 7% al 35% dei casi. Fino a qualche anno fa, in caso di perforazione il clinico avrebbe dovuto richiudere il lembo e aspettare la guarigione della membrana ed eventualmente rientrare in un secondo tempo. Alla luce delle moderne tecniche e risultati questo non è più veritiero. Infatti esistono una serie di tecniche di gestione delle perforazioni allo scopo di consentire al chirurgo di procedere all'innesto in tutta sicurezza.
La decisione di quale tecnica utilizzare è vincolata alla classificazione del tipo di perforazione che si deve gestire. La classificazione di riferimento è stata codificata e perfezionata da Fugazzotto e Vlassis, come già descritto nel lavoro a pag 22. La nostra Scuola adotta diverse tecniche, in relazione alla classe di perforazione da affrontare, con un unico aspetto in comune: in caso di perforazione si deve miscelare l'innesto con sangue venoso per aumentarne consistenza e maneggevolezza evitando dispersioni di particelle all'interno del seno.

Tecnica chirurgica

Classe 1

La classe 1 comprende le perforazioni lungo il margine superiore dell'osteotomia (*fig. 1*).
Nel 100% dei casi questa situazione si risolve continuando lo scollamento (*fig. 2*) della membrana del seno con gli stessi strumenti usati per un'elevazione classica lontano dalla perforazione, per non aumentarne le dimensioni. In questo modo la membrana collassa su se stessa chiudendo spontaneamente la perforazione (*fig. 3*).
Per sicurezza si può posizionare una membrana di collagene a contatto con la membrana stessa e non con le superfici ossee, per non rallentare i processi di guarigione, nella zona della perforazione.

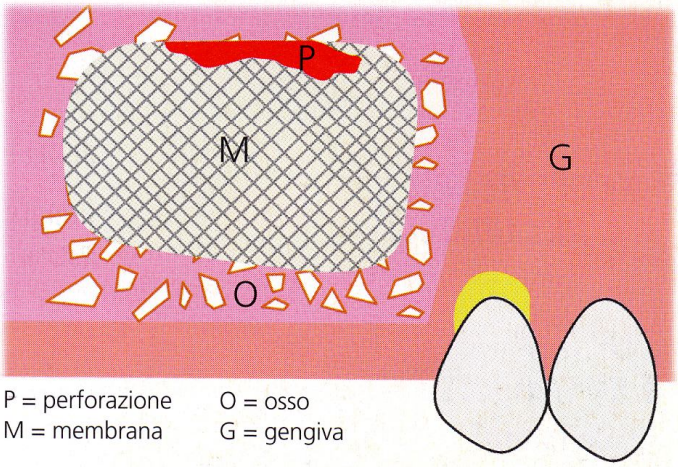

P = perforazione O = osso
M = membrana G = gengiva

1

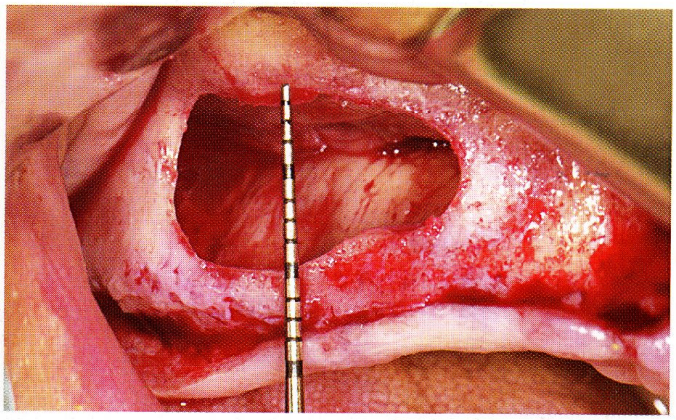

2

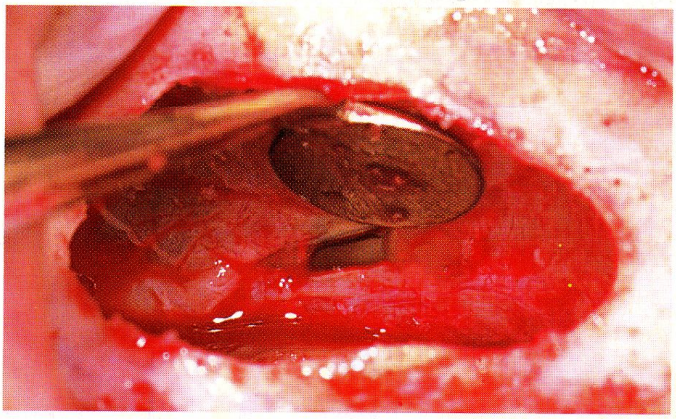

3

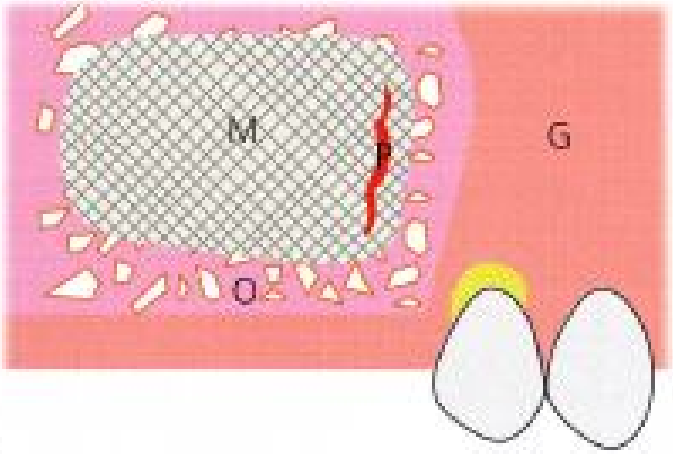

4

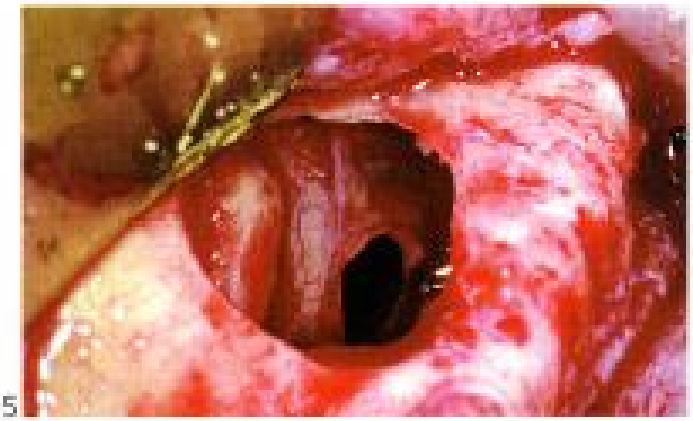

5

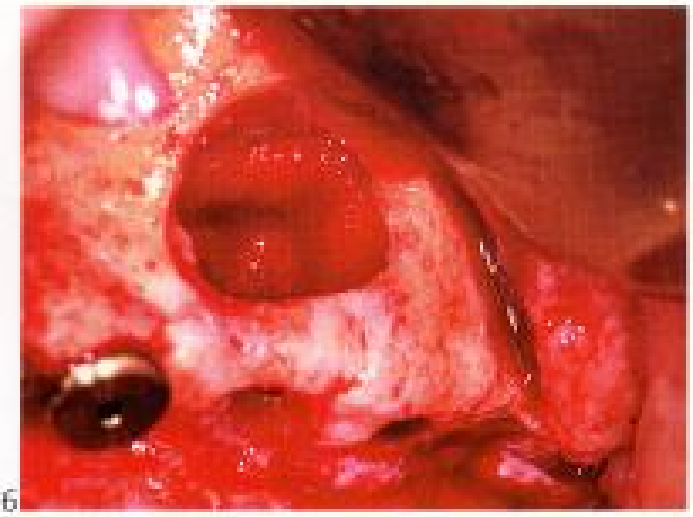

6

Classe 2a

La classe 2a comprende le perforazioni lungo i margini laterali (antero-posteriore) dell'antrostomia con tessuto sano (>4-5 mm) intorno alla lacerazione (*fig. 4*).

In questo caso il clinico deve estendere l'antrostomia utilizzando frese su manipolo o la tecnica piezoelettrica per esporre il margine della membrana e successivamente procede con lo scollamento della membrana (*fig. 5*) lontano dalla perforazione come descritto in precedenza.

A scollamento terminato si valuta se la perforazione si è chiusa spontaneamente o se residua; in questo caso si appone una membrana riassorbibile (*fig. 6*) che sigilli la zona perforata avendo cura di posizionarla a contatto con la membrana stessa e non con le superfici ossee, per non rallentare i processi di guarigione, nella zona della perforazione.

Classe 2b

La classe 2b comprende le perforazioni lungo i margini laterali dell'antrostomia senza tessuto sano (> 4-5 mm) intorno alla lacerazione (*fig. 7*).

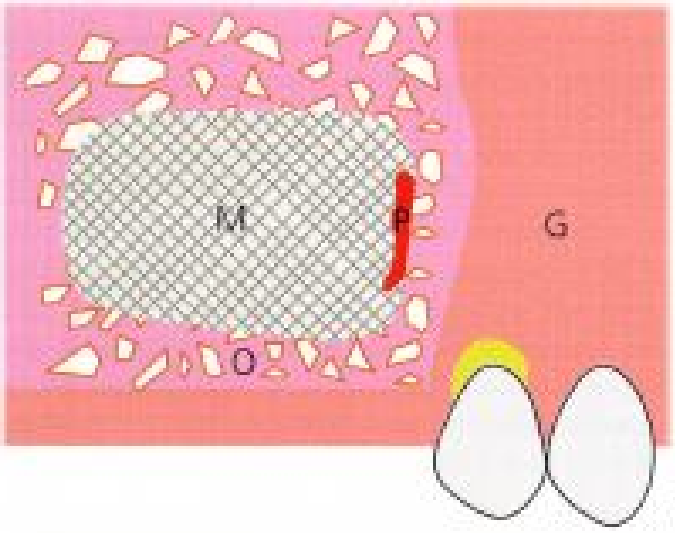

7

Classe 3

La classe 3 comprende le perforazioni al centro dell'antrostomia e di grosse dimensioni (*fig. 8*).

Non avendo la possibilità di estendere l'antrostomia (*figg. 9-11*) dobbiamo procedere all'esecuzione di una cavità sinusale secondaria eseguendo una *pouch technique* modificata. La tecnica originale è stata presentata da Fugazzotto e Vlassis e da Prousseefes e Lozada, e prevede la ricopertura totale dell'interno del seno con una membrana di collagene che simuli la membrana naturale. La nostra Scuola ritiene che il rivestimento completo delle pareti esposte sia fattore biologicamente sfavorevole in quanto i processi di guarigione dell'innesto hanno origine da esse e, quindi, sarebbero rallentati. La membrana viene quindi posizionata al di sopra dell'antrostomia e fissata lungo il bordo superiore di essa con dei chiodini (*fig. 12*).

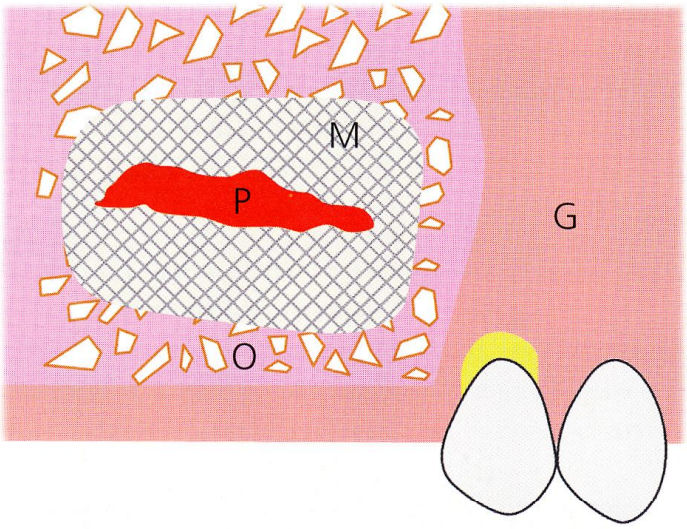

8

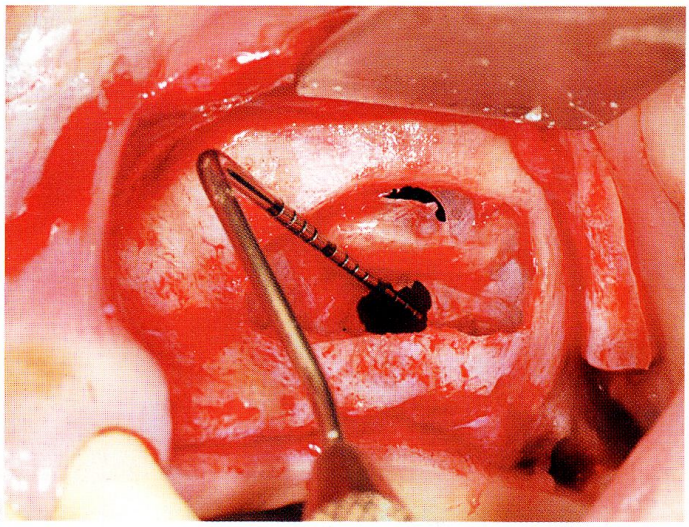
9

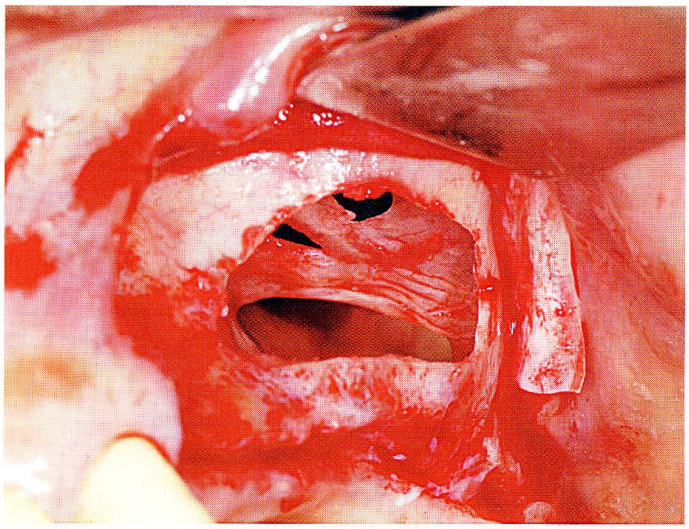
10

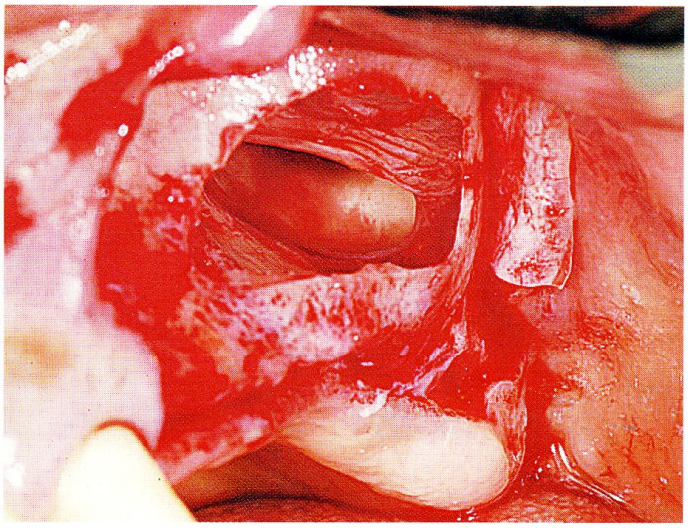
11

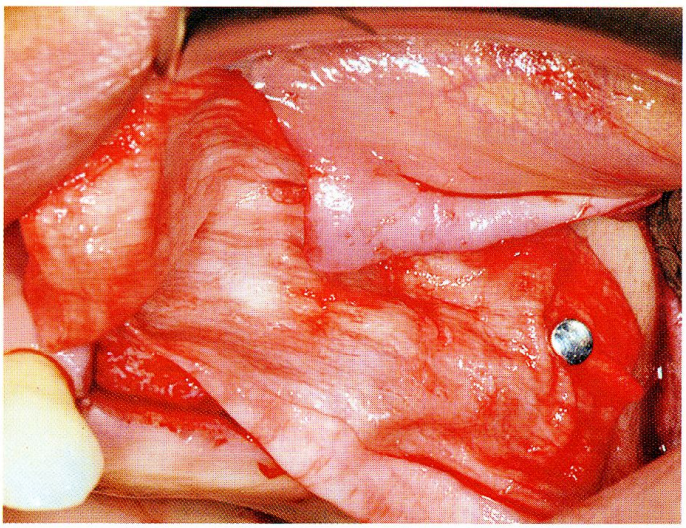
12

Successivamente viene ribattuta all'interno del seno con gli stessi strumenti usati per l'elevazione classica rivestendo solo la membrana del seno che non ha potere osteogenetico.
Viene posizionato l'innesto, che è consigliabile miscelare con sangue per aumentarne la compattezza (*fig. 13*).
Si posiziona una seconda membrana al di sopra dell'antrostomia (*fig. 14*) e si procede con una sutura classica (*fig. 15*).

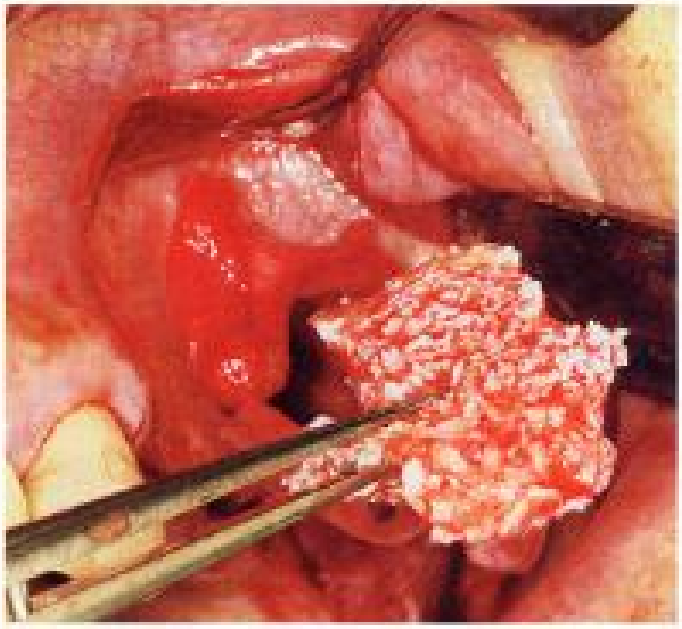
13

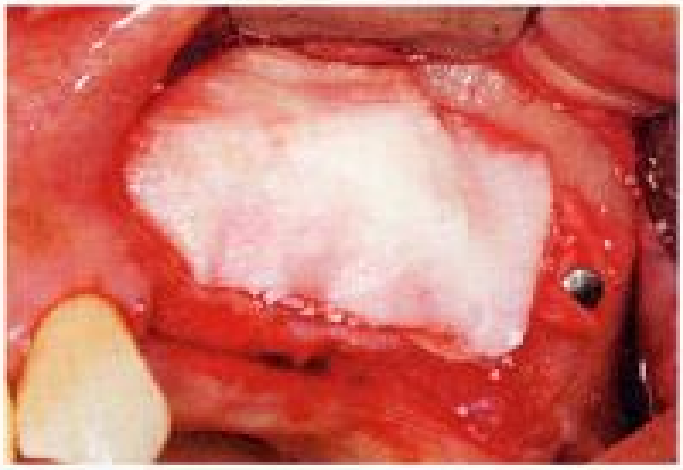
14

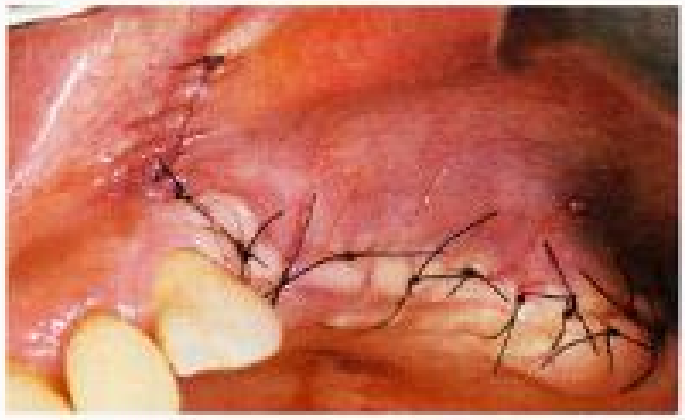
15