SCHEDA OPERATIVA: POSIZIONAMENTO DI IMPIANTI POSTESTRATTIVI

L. Fumagalli, M. Capelli, F. Zuffetti, F. Galli,
A. Parenti, S. Taschieri, M.C. Rossi, T. Testori

Premessa

■ Un'adeguata pianificazione del trattamento implantare che contempli sia gli aspetti chirurgici che quelli protesici è indispensabile per creare i presupposti del successo clinico. Da un punto di vista chirurgico è essenziale un'attenta progettazione del posizionamento implantare attraverso uno studio diagnostico adeguato associato a esami radiologici. Considerando le tre dimensioni dello spazio, ogni impianto può essere caratterizzato dalla sua posizione in senso: mesio-distale, vestibolo-linguale, apico-coronale (1-4).
In accordo con i dati sulla sopravvivenza implantare, il clinico deve orientare la scelta su impianti a superficie ruvida, i quali garantiscono un maggiore contatto osso/impianto rispetto a impianti a superficie liscia.

Tecnica chirurgica

1. Avulsione

Il primo aspetto da considerare è la tecnica di avulsione, che necessariamente dovrà essere atraumatica e conservare il maggior volume osseo possibile con particolare attenzione alla corticale vestibolare:
- periotomia accurata e circonferenziale con l'ausilio di micro-sindesmotomi;
- minimo scollamento del margine coronale del lembo, esponendo meno possibile la corticale per avere successivamente il minimo riassorbimento osseo;
- avulsione dell'elemento con pinza con la sola trazione parallela all'asse dentale e leggeri movimenti rotatori; in questa fase è fondamentale comprimere tra due dita il sito estrattivo per poter sentire e valutare la deflessione della corticale che deve essere assolutamente conservata integra (*figg. 1, 2*);
- nel caso di denti pluriradicolati è consigliata l'odontotomia per facilitare un'avulsione atraumatica delle radici, mantenendo integri le corticali e il setto interradicolare.

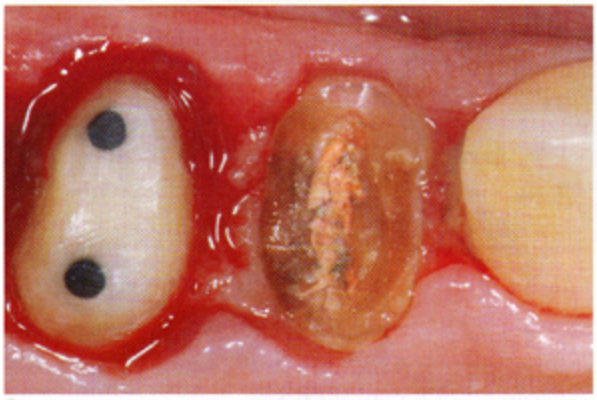
1

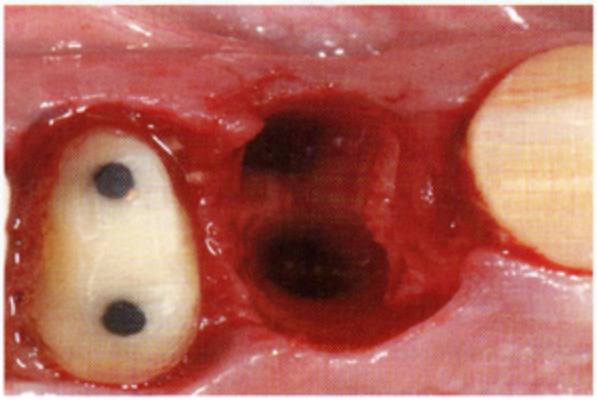
2

2. Posizionamento dell'impianto

Una volta eseguita l'estrazione bisogna decidere la posizione ideale dell'impianto nei tre piani dello spazio (4):

- il posizionamento di un impianto postestrattivo in zone estetiche avviene in una zona leggermente più palatale rispetto alla posizione della radice dei denti naturali, in modo tale da avere congruenza dell'asse implantare con la futura corona protesica (*figg. 3, 4*);
- nel caso di un impianto in zone posteriori si sfrutta il setto interradicolare, ponendo attenzione a quale elemento si deve sostituire (*fig. 5*); in caso di un biradicolato superiore, la posizione ideale è leggermente mesiale rispetto al setto e con inclinazione vestibolare (*fig. 6a*), per ottenere un perfetto profilo di emergenza della corona. Nei molari inferiori l'impianto va posizionato nella porzione del setto mesiale (*fig. 6b*), mentre nei molari superiori si posiziona nel centro del setto (*fig. 6c*);
- fase standard di preparazione con le frese appropriate in base a diametro e lunghezza dell'impianto programmato. La zona ossea che garantirà la stabilità primaria dell'impianto è la zona, ampia 3-4 mm, di osteotomia apicale;
- posizionamento dell'impianto con la piattaforma che si troverà apicalmente al margine dei tessuti molli sul lato vestibolare di 3-4 mm. In zone estetiche si deve analizzare anche l'andamento della parabola gengivale dell'elemento controlaterale per ottenere un risultato omogeneo.

3

4

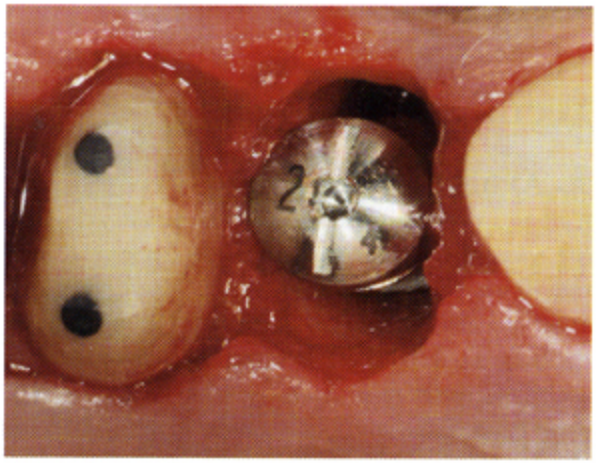
5

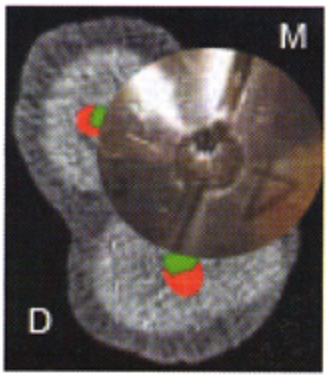

6a

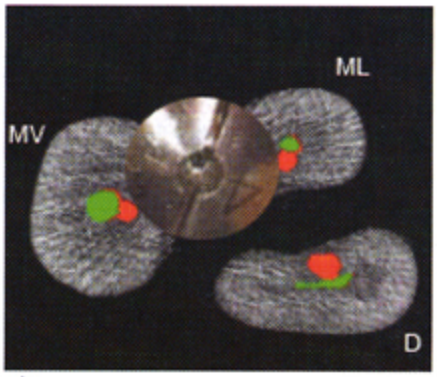

6b

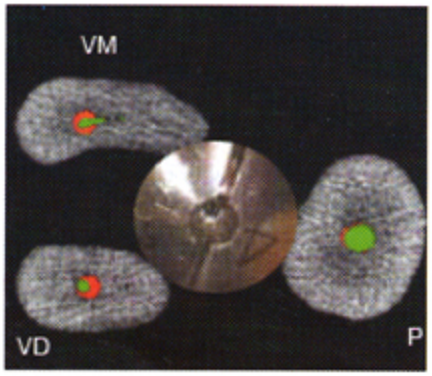

6c

3. Valutazione del gap impianto/teca vestibolare

Per garantire una stabilità dei tessuti molli e duri e, di conseguenza, il risultato estetico, si deve misurare il *gap* tra impianto e teca vestibolare. Dalla letteratura (4) sappiamo che, in assenza di innesto in questa zona, il 56% dello spessore si riassorbirà. D'altra parte è necessario avere uno spessore osseo di almeno 2 mm per non incorrere in recessioni secondarie al cono di riassorbimento. Di conseguenza in fase di posizionamento implantare è necessario spostarsi più palatalmente possibile. In caso non si ottenga uno spessore sufficiente, si deve innestare materiale eterologo vestibolarmente alla corticale (*figg. 7, 8*).

Sebbene non ci siano in letteratura dati a riguardo, si pensa che il riassorbimento iniziale sia inferiore se si procede all'innesto di materiale eterologo nel gap (3).

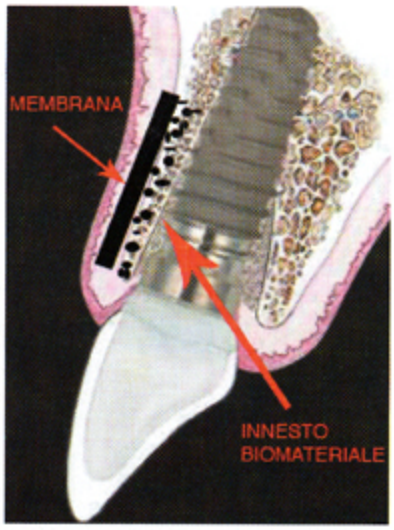

7

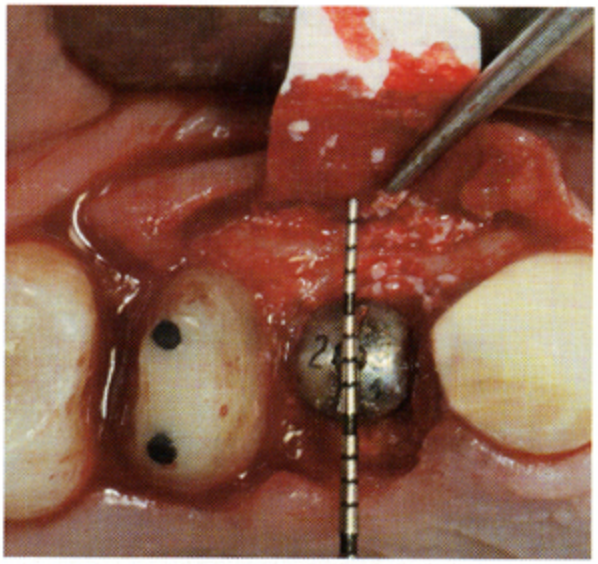

8

Riferimenti bibliografici

1. Hammerle CH, Chen ST, Wilson TG JR. Consensus statements and recommended clinical procedures regarding the placement of implants in extraction sockets. Int J Oral Maxillofac Implants 2004; 19(suppl): 26-8.

2. Tarnow DP, Cho SC, Wallace SS. The effect of inter-implant distance on the height of inter-implant bone crest. J Periodontol 2000 Apr; 71(4): 546-9.

3. Paolantonio M, Dolci M, Scarano A, D'Archivio D, Di Placido G, Tumini V, Piattelli A. Immediate Implantation in Fresh Extraction Sockets: A Controlled Clinical and Histological Study in Man. J Periodontol 2001; 72: 1560-71.

4. Botticelli D, Berglund T, Lindhe J. Resolution of bone defects of varying dimension and configuration in the marginal portion of the peri-implant bone. An experimental study in the dog. J Clin Periodontol 2004 Apr; 31(4): 309-17.

5. Parenti A, Fumagalli L, Capuzzo C, Basso M, Del Fabbro M, Francetti L, Testori T. Razionale per un corretto posizionamento implantare: settori anteriori. Dental Cadmos 2004; 72: 57-62.

4. Sutura e caso ultimato

Il lembo deve essere ricollocato in cresta in maniera passiva, senza tensioni. Per ottenere questo risultato è possibile effettuare un'incisione periostale. L'incisione deve essere compresa nel solo periostio, evitando di sezionare le fibre muscolari.

La sutura può essere eseguita con punti singoli e a materassaio (*fig. 9*).

Nel caso trattato l'impianto è stato posizionato in modalità sommersa, ricoprendo il sito postestrattivo con un prelievo connettivale (*fig. 10*).

Dopo 5 mesi è stata eseguita la seconda fase chirurgica posizionando il pilastro di guarigione (*figg. 11, 12*).

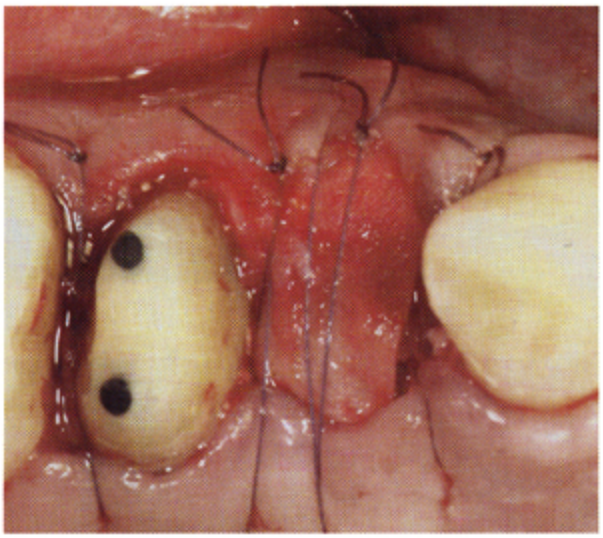

9

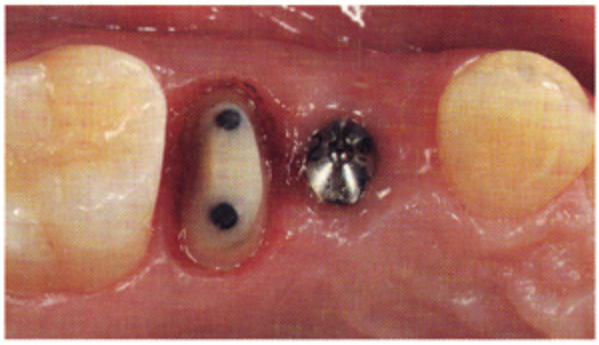

10

11

12