A. Parenti, L. Fumagalli, C. Capuzzo, M. Basso, **M. Del Fabbro, *L. Francetti, T. Testori
Università degli Studi di Milano - Dipartimento di Scienze Cliniche "L. Sacco" - Istituto Ortopedico Galeazzi
Servizio di Odontostomatologia - Direttore: prof. R.L. Weinstein - Reparto di Implantologia e Riabilitazione orale
Responsabile: dott. T. Testori
*Reparto di Parodontologia - Responsabile: dott. L. Francetti
**Reparto di Fisiopatologia orale

Razionale per un corretto posizionamento implantare

SETTORI ANTERIORI

1. Introduzione

Un'adeguata pianificazione del trattamento implantare che contempli sia gli aspetti chirurgici sia quelli protesici è indispensabile per creare i presupposti del successo clinico.

Da un punto di vista chirurgico è essenziale un'attenta progettazione del posizionamento implantare attraverso uno studio diagnostico adeguato associato a esami radiologici. È quindi necessario avere a disposizione una guida che permetta di assolvere sia alla funzione di valutazione radiografica e pianificazione pre-chirurgica, sia alla funzione di guida chirurgica terminando con la funzione di guida per la realizzazione del manufatto protesico.

Durante la fase chirurgica l'utilizzo di mascherine implantari con indicatori di direzione permette di trasporre sul campo operatorio le informazioni e le soluzioni raccolte durante la fase diagnostica.

Per quanto riguarda la decisione sul numero e la sede degli impianti da inserire, dobbiamo considerare le dimensioni ossee disponibili nei tre piani dello spazio e confrontarle con le dimensioni medie dei denti naturali che si devono sostituire (1) (tabella I).

2. Posizione dell'impianto

Per sostituire un dente del gruppo anteriore si possono utilizzare impianti di diametro e piattaforma standard o con piattaforma ridotta. Ragionando nelle tre dimensioni dello spazio ogni impianto può essere caratterizzato dalla sua posizione in senso: mesio-distale, vestibolo-linguale, apico-coronale.

Posizione mesio-distale

Per una corretta gestione delle papille è imprescindibile osservare le seguenti distanze mesio-distali:

- 5 mm tra due impianti;
- 1,5 mm tra impianto e dente (1, 2).

Per esempio nel caso di 2 impianti standard (Ø 4 mm) la distanza interimplantare da centro a centro deve essere di 9 mm (2 mm di raggio del 1° impianto + 5 mm + 2 mm del 2° impianto).

Abstract Implant treatment planning in anterior teeth

In modern dentistry a careful surgical and prosthetic evaluation during treatment planning is required for successful implant treatment.
For this reason, the use of surgical transfer guides prepared by the dental technician after being planned on a diagnostic wax-up is necessary. This procedure simulates the site of prosthesis allowing the dentist to place dental implant in the right tridimensional position. That's why it is necessary to measure inter-implant distance, bucco-lingual and apico-coronal position and implant angulation.
A correct treatment planning aids the dentist to achieve predictable long-term results as good esthetics and function are insured.

Key words
Anterior teeth
Implant position
Surgical transfer guide

Tabella I Dimensione dei denti naturali (7)

Posizione dei denti	Diametro mesio-distale Corona a livello dell'equatore	Diametro mesio-distale Colletto
Incisivo cen. masc.	8,5 mm	7 mm
Incisivo lat. masc.	6,5 mm	4 mm
Canino masc.	7,5 mm	5,5 mm
Incisivo cen. mand.	5 mm	3,5 mm
Incisivo lat. mand.	5,5 mm	4 mm
Canino mand.	7 mm	5,5 mm

Questo calcolo è dettato dal fatto che nei settori anteriori l'aspetto estetico è fondamentale; una buona estetica è dovuta a un'anatomia dei tessuti duri e molli perimplantari fisiologica con il mantenimento dei picchi ossei interimplantari che favoriranno la presenza della papilla.
Il rispetto di una distanza di 5 mm tra due impianti permette di risolvere il problema dell'iniziale riassorbimento osseo che si ha intorno all'impianto. Tuttavia il riassorbimento avviene in senso tridimensionale e se gli impianti sono posizionati troppo vicini, sarà impossibile mantenere un picco osseo interimplantare che risulta necessario per un'ottima estetica.
Per un ponte di tre elementi su due impianti standard, lo spazio richiesto per ottenere un risultato ottimale risulta essere di 12 mm.
Inevitabilmente alcuni casi di riassorbimento di tipo centripeto (che tipicamente si osserva nel mascellare superiore) non permettono lo sviluppo di classiche configurazioni implantari (es. 6 impianti da canino a canino) poiché la distanza interimplan-

Caso clinico I

a

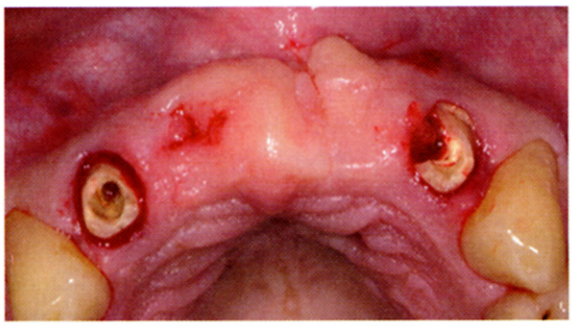

b

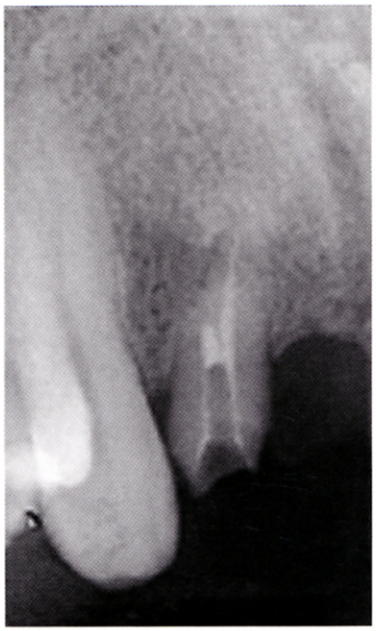

c

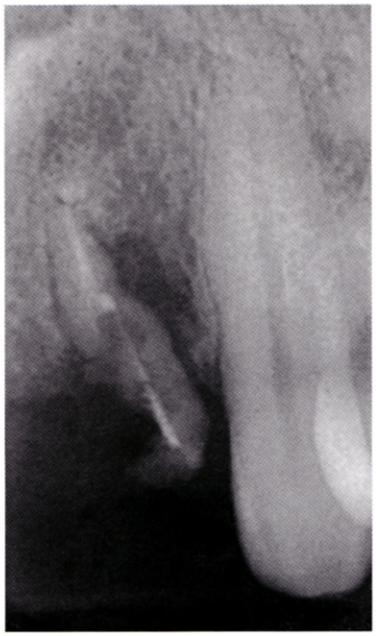

d

Fig. 1a-d Situazione iniziale; avulsione degli incisivi laterali per frattura radicolare e insuccesso nel trattamento di una perforazione endodontica

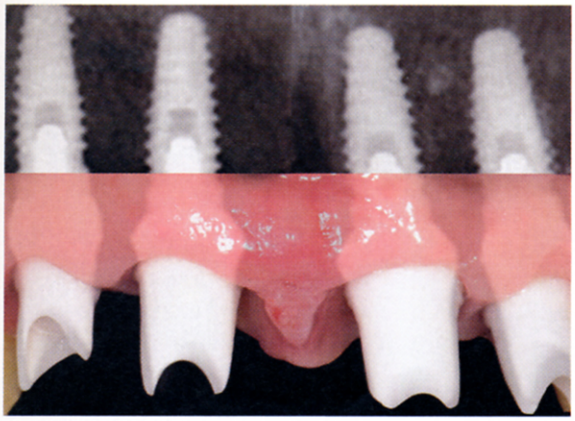

Fig. 2 Corretto inserimento degli impianti in cui sono state rispettate le distanze interimplantari adeguate per un'architettura tissutale fisiologica e mantenibile nel tempo; si può inoltre notare la posizione implantare in senso vestibolo-palatale che permette una corretta emergenza del manufatto protesico

Fig. 3 Dettaglio della posizione apico-coronale degli impianti in cui si osserva che la piattaforma implantare è apicale alla giunzione amelo-cementizia degli elementi contigui

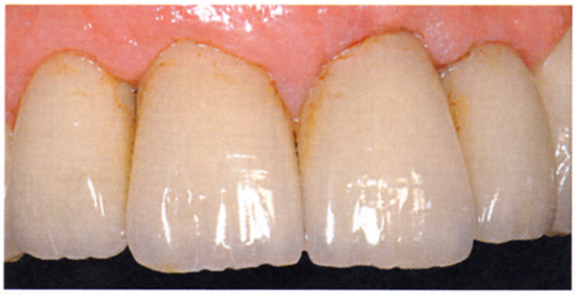

Fig. 4 Dettaglio della protesi definitiva

Fig. 6 Estetica del paziente alla fine del caso

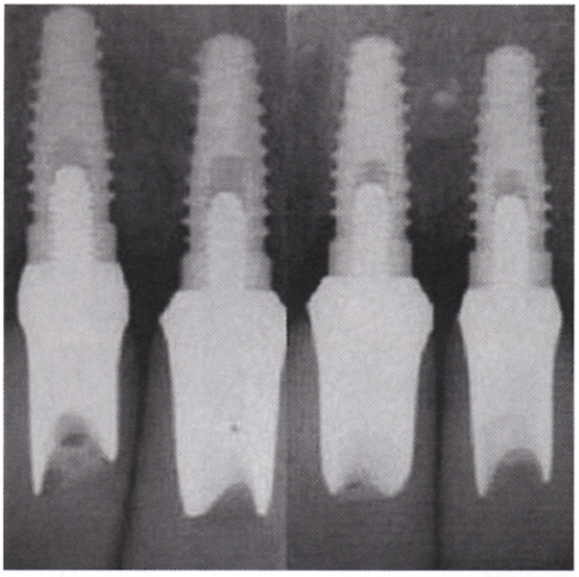

Fig. 5 Radiogramma endorale degli impianti con i pilastri protesici definitivi

tare verrebbe violata. Soluzione alternativa è quindi ridurre il numero di impianti a 4 in posizione 13-11 e 21-23 oppure 13-12 e 22-23 (1).
Inoltre la posizione in senso mesio-distale deve sempre tenere conto della naturale e armonica curvatura dell'arcata che deve sempre essere rispettata per garantire un risultato estetico.
Inoltre questa disposizione *offset* permette di ridurre lo stress rispetto a una configurazione in linea.

Posizione vestibolo-linguale

L'impianto deve essere inserito in modo che sia circondato da almeno 2 mm di osso a livello vestibolare. A seconda della quantità di osso circostante la modalità di guarigione dell'impianto alla connessione dei pilastri porta alla formazione di un cratere. Questo è il razionale per il quale il posizionamento di un impianto avviene in una zona leggermente più palatale rispetto alla posizio-

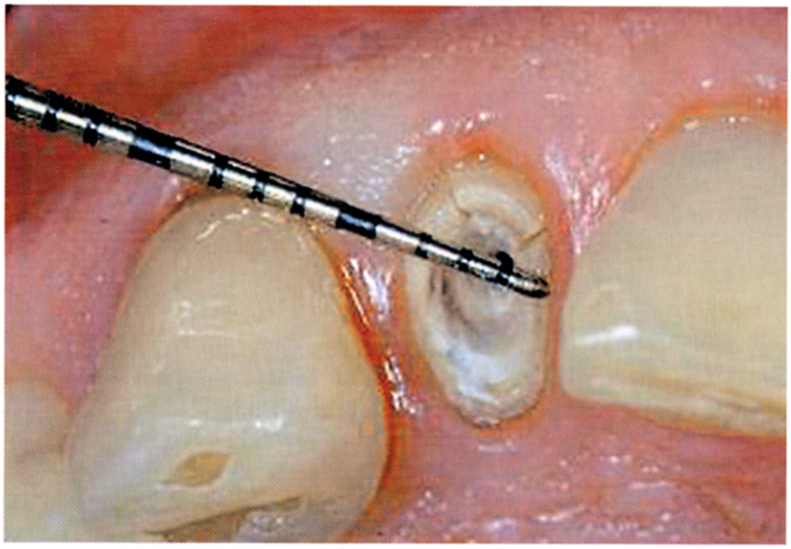

Fig. 7 Incisivo laterale fratturato non più recuperabile dal punto di vista conservativo

Fig. 8 Una exodonzia attenta e atraumatica ha permesso la preservazione della teca ossea vestibolare

9

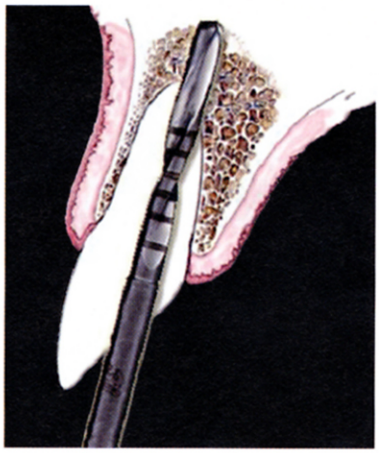

10

11

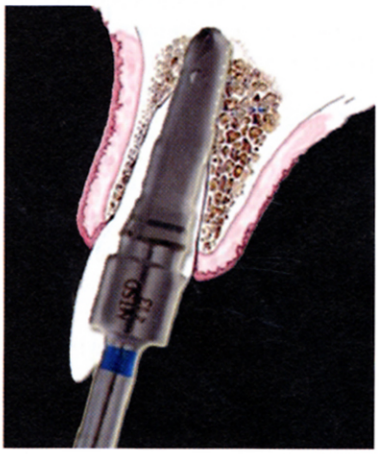

12

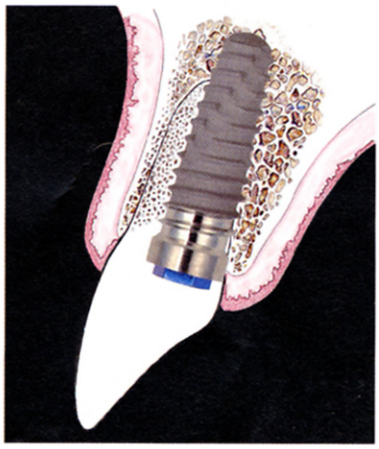

13

Figg. 9-13 Corretta sequenza di preparazione del sito implantare post-estrattivo seguendo la parete palatale e posizionamento finale dell'impianto con preservazione della teca ossea vestibolare. L'eventuale gap tra sito postestrattivo e impianto verrà colmato con osso

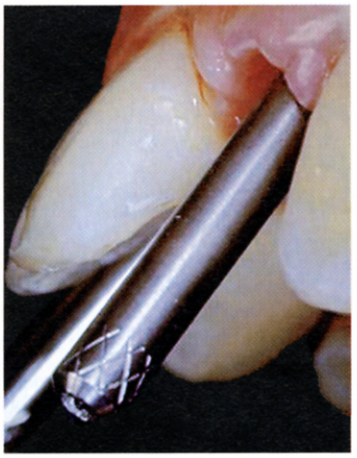

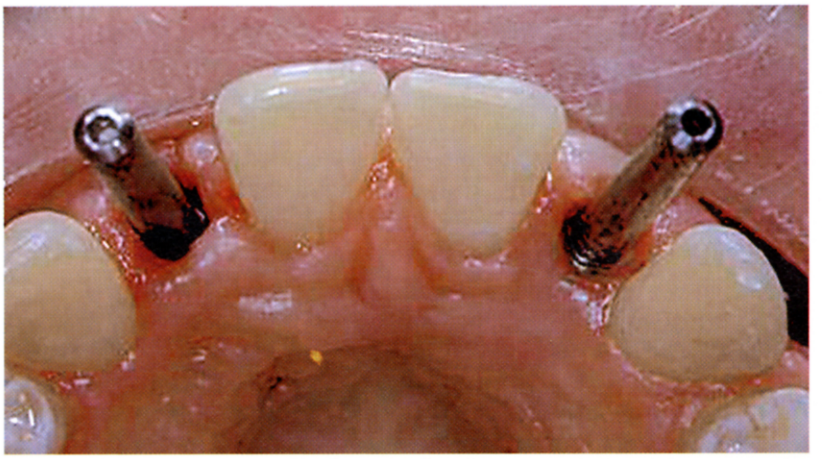

Fig. 14 Visione laterale e occlusale del caso clinico che dimostra la corretta inclinazione dell'asse implantare

Fig. 15 Caso ultimato: visione frontale e sagittale; notare la corretta emergenza del manufatto protesico

ne della radice dei denti naturali: in questo modo si guadagna spessore nella zona vestibolare e si eviterà che la formazione del cratere perimplantare sfoci in una migrazione apicale dei tessuti molli con la conseguente esposizione dell'impianto. Questo è anche l'aspetto più importante da considerare al momento di inserire impianti in siti post-estrattivi. In questo caso è importantissimo preparare il sito implantare nella zona palatale dell'alveolo anche perché uno studio recente ha dimostrato che un *gap* entro i 2 mm tra la teca vestibolare e l'impianto non necessita di rigenerazione ossea con membrane (3).

Alcuni Autori suggeriscono come spessore minimo, per avere la sicurezza di non avere recessione, 1,8 mm (2). Se questa dimensione viene violata o se la teca ossea vestibolare non è mantenuta integra per un qualsiasi motivo, si verificherà inevitabilmente una recessione (1, 2, 5).

Questo discorso è sicuramente valido in presenza di un biotipo parodontale sottile e festonato che è meno resistente agli insulti, mentre in presenza di un biotipo spesso e piatto, più resistente, anche un posizionamento implantare troppo vestibola-

Tabella II Influenza della corretta posizione implantare sul risultato della riabilitazione finale

Posizione impianto	Estetica	Biomeccanica	Fonetica	Igiene
Ottimale	ok	ok	ok	ok
Troppo vicino	neg	ok	ok	neg
Troppo largo	neg	ok	neg/ok	neg/ok
Troppo angolato	neg/ok	neg	neg	neg
Troppo labiale	neg	neg	neg	neg
Troppo palatale	neg	neg	neg	neg

re può non sfociare in una recessione.

Posizione apico-coronale

Gli impianti a due componenti possono essere posizionati secondo due modalità: sotto-crestale o sopra-crestale.

Negli impianti sotto-crestali tutto l'impianto (vite di copertura compresa) resta a livello della cresta ossea. Il riassorbimento alla connessione dei pilastri protesici è maggiore. Questo posizionamento è suggerito nei settori frontali, per questioni di estetica legate alla conservazione dei picchi ossei che poi garantiranno la presenza di papille interdentali fisiologiche.

La giunzione corona-pilastro deve coincidere con l'estensione più apicale della giunzione amelo-cementizia dei denti naturali adiacenti (1, 4).

Angolazione

È opportuno ricordare ancora che la corona protesica deve essere l'ideale prosecuzione dell'impianto. Tuttavia negli elementi naturali anteriori esiste un'inclinazione della corona rispetto alla radice di circa 20-30°, inclinazione che se riprodotta su impianti può esitare in un'emergenza del manufatto protesico non corretta con un conseguente risultato estetico-funzionale scadente.

La vite di fissazione degli impianti deve emergere a livello del cingolo della futura corona.

Ovviamente l'impianto protesicamente guidato deve essere posizionato completamente nel contesto dell'osso crestale (1, 4).

Obiettivi

Il rispetto di queste regole è importante per il raggiungimento di un ottimo risultato, dal momento che la posizione degli impianti influenza in maniera significativa l'estetica, la fonetica, la biomeccanica e il mantenimento dell'igiene (6) (tabella II).

Le figure 1-15 illustrano due casi clinici esemplificativi.

Riassunto

Nell'odontoiatria moderna, per garantire il successo di un trattamento implantare, è indispensabile un'adeguata pianificazione del caso che contempli gli aspetti sia chirurgici sia protesici.

È necessario, per questa ragione, l'utilizzo di una mascherina chirurgica preparata dal tecnico sulla base di una ceratura diagnostica; questa mascherina chirurgica, che simula la posizione della futura protesi, guiderà il chirurgo nel corretto posizionamento implantare in tutti i piani dello spazio; infatti, è importante analizzare la distanza interimplantare, la posizione vestibolo-linguale, la posizione apico-coronale e anche l'angolazione.

Il rispetto di questo iter diagnostico pone il chirurgo nella posizione di poter raggiungere un ottimo risultato mantenibile nel tempo, dal momento che il corretto posizionamento degli impianti influenza in maniera significativa l'estetica, la fonetica, la biomeccanica e il mantenimento dell'igiene orale domiciliare.

Parole chiave

Settori anteriori
Posizionamento implantare
Mascherine implantari

Bibliografia

1. Pallacci P. Implanto-protesi ed estetica: trattamento dei tessuti molli e duri. Berlin: Quintessenze Verlag, 2001.
2. Tarnow DP, Cho SC, Wallace SS. The effect of inter-implant distance on the height of inter-implant bone crest. J Periodontol 2000; 71(4): 546-9.
3. Paolantonio M, Dolci M, Scarano A et al. Immediate implantation in fresh extraction sockets: a controlled clinical and histological study in man. J Periodontol 2001; 72: 1560-71.
4. Weber HP, Buser D, Fiorellini JP. Radiographic evaluation of crestal bone levels adjacent to non-submerged titanium implants. Clin Oral Impl Res 1992; 3: 181-8.
5. Testori T, Del Fabbro M, Francetti L. Riassorbimento osseo marginale in impianti sopra e sottocrestali. Dental Cadmos 2000; 15: 37-42.
6. Weber HP, Buser D, Donath K. Comparison of healed tissue adjacent to submerged and non-submerged unloaded titanium dental implants. A histometric study in beagle dogs. Clin Oral Impl Res 1996; 7: 11-9.
7. Wheeler RC, Ash M. Wheeler's atlas of tooth form, ed IV. Philadelphia: WB Saunders, 1984.

Pervenuto in redazione nel mese di aprile 2003

Tiziano Testori
Università degli Studi di Milano
Istituto Ortopedico Galeazzi
via Riccardo Galeazzi 4 - 20161Milano
tel. 02 662141 - fax 02 66214800