BIOMET 3i

Implant JOURNAL

Implant JOURNAL
02 2009

CLINICAL CASE REPORT

L'APPROCCIO CLINICO-DIAGNOSTICO NELLE RIABILITAZIONI COMPLESSE DEI SETTORI AD ALTA VALENZA ESTETICA

Deflorian MA, Parenti A, Galli F, Capelli M, Zuffetti F, Testori T.
Università degli Studi di Milano Dipartimento di Tecnologie per la Salute I.R.C.C.S. Istituto Ortopedico Galeazzi Reparto di Implantologia e Riabilitazione Orale
Responsabile: Dr. Tiziano Testori
Direttore Clinica Odontoiatrica: Prof. Roberto L. Weinstein

FOTO 1a / livello macro; visione frontale del viso della paziente

FOTO 1b / livello macro; visione a 45° del viso della paziente

FOTO 1c / livello macro; visione laterale del viso della paziente

L'approccio implantoprotesico nei settori ad alta valenza estetica richiede da parte del team odontoiatrico una peculiare attenzione in fase preoperatoria, al fine di creare delle riabilitazioni che si integrino naturalmente nel contesto in cui andranno ad inserirsi. Risulta quindi fondamentale uno schema diagnostico semplice e razionale che fornisca al clinico tutte le informazioni necessarie all'ottenimento di un risultato soddisfacente sia dal punto di vista funzionale che estetico.
A tal fine viene presentato un protocollo di valutazione estetica utilizzabile in fase diagnostica che prevede la valutazione del paziente su tre livelli: valutazione del viso (livello macro), valutazione peri-orale e del sorriso (livello mini) e la valutazione intraorale (livello micro).

Caso Clinico Si presenta alla nostra attenzione una paziente di 50 anni, ASA 1 la quale richiede di migliorare l'estetica del suo sorriso legata all'incongruità del manufatto protesico da 12 a 22 su monconi naturali di 12-21-22 con 11 elemento intermedio di ponte.

Fase diagnostica: livello macro Inizialmente viene analizzato il viso della paziente mentre sorride. Il viso viene valutato frontalmente, di profilo ed in una visione a 45° (foto 1a-b-c). La prima valutazione da eseguire è legata al biotipo facciale classificandolo in dolico, meso e brachi cefalo. Nella visione frontale si deve porre la propria attenzione sul parallelismo dei vari piani facciali orizzontali (linea bipupillare, linea commissurale, linea incisale) e il loro rapporto con la linea mediana del viso che dovrebbe essere perpendicolare. La visione laterale ci aiuta a valutare i rapporti intermascellari ed il supporto labiale. Nella visione a 45° viene valutata l'intera estetica del viso in una posizione naturale della paziente. Nel caso clinico presentato il biotipo facciale è mesocefalo. In una visione frontale osserviamo che la linea bipupillare risulta parallela all'orizzonte ed esiste un lieve disparallelismo tra linea-bipupillare e linea commissurale; entrambi i piani a loro volta presentano un lieve disparallelismo con la linea incisale. La linea mediana del viso risulta essere perpendicolare alla linea bipupillare e coincidente con la linea interincisiva superiore. Nella visione laterale ed a 45° si osservano un profilo normale ed un adeguato supporto labiale.

Fase diagnostica: livello mini La dimensione mini comprende l'analisi del complesso dento-labiale (foto 2). Si valuterà quindi la linea del sorriso, il rapporto tra andamento incisale superiore e labbro inferiore, la posizione della cresta incisale in senso antero-posteriore e l'ampiezza del sorriso. Verranno inoltre valutati particolari inestetismi legati a manufatti protesici pre-esistenti. Nel caso clinico si osserva una linea del sorriso alta, un andamento incisale convesso e distanziato dal labbro inferiore, la posizione dei margini incisivi superiore corretta ed un'ampiezza del sorriso sino ai secondi premolari. Risulta evidente il bordo metallico della corona protesica sull'elemento 12.

FOTO 2 / livello mini; il sorriso della paziente

Fase diagnostica: livello micro Nella valutazione del livello micro rientrano l'analisi delle strutture dento-parodontali (foto 3a-b-c).
Verranno pertanto eseguiti charting parodontale ed esami radiografici endorali. Si analizzerà il biotipo parodontale classificandolo come spesso e piatto oppure fine e festonato. Dal punto di vista estetico si dovrà porre attenzione alla simmetria delle parabole-gengivali e alla presenza delle papille interdentali nonché alla forma, colore e tessitura superficiale degli elementi dentali. È necessario osservare le arcate in visione occlusale per intercettare dei difetti nell'arco di cerchio vestibolare dell' arcata. Nel caso clinico all'esame parodontale si osserva un difetto osseo palatale all'elemento 12 associato a rizolisi ed un tatuaggio d'amalgama nella mucosa alveolare corrispondente all'elemento 11, il quale inoltre presenta una banda di tessuto cheratinizzato di solo 1 mm.
Il biotipo parodontale è fine e festonato, sono presenti le papille interdentali del gruppo incisivo superiore ma l'andamento delle parabole gengivali di 12-11-21-22 è asimmetrico. Risultano invece di scarso impatto estetico le corone protesiche pre-esistenti. In visione occlusale si può osservare l'importante deficit vestibolo-palatale a livello della sella edentula dell'elemento 11.

FOTO 3a / livello micro; visione frontale del gruppo incisivo superiore

FOTO 3b / livello micro: visione occlusale del gruppo incisivo superiore

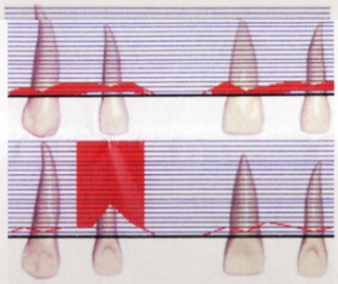

FOTO 3c / livello micro: valutazione parodontale

Fase diagnostica: valutazione estetica complessiva Alla fine dell'analisi estetica sui tre livelli macro-mini-micro siamo in grado di stilare un piano di trattamento dettagliato che preveda la correzione degli inestetismi del sorriso e fornisca una funzione ottimale. Nel caso presentato

continua a pag. 4

FOTO 4 / escissione del tatuaggio d' amalgama ed incremento di tessuto cheratinizzato a livello dell'elemento 11 con l' utilizzo di un lembo spostato lateralmente

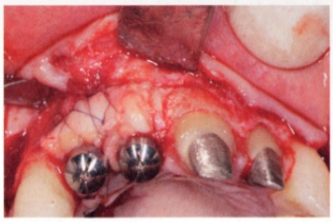

FOTO 5 / inserimento implantare in posizione 12 e 11 con contestuale correzione dell' arco di cerchio vestibolare ed allungamento di corona clinica dell'elemento 21 e 22

FOTO 6a / livello micro; visione frontale della nuova riabilitazione protesica

FOTO 6b / livello mini; il sorriso della paziente con la nuova riabilitazione protesica

FOTO 6c / livello macro; il sorriso della paziente con la nuova riabilitazione protesica

continua da pag. 3

non si osserva la necessità né di modificare il profilo della paziente né di fornire ulteriore supporto labiale.
La non mantenibilità dell'elemento 12, la compromissione dell'arco di cerchio vestibolare, la presenza del tatuaggio d'amalgama e la scarsa banda di tessuto cheratinizzato vestibolare ad 11, associati ad una asimmetria delle parabole vestibolari da 12 a 22 e ad una linea del sorriso alta, impongono al clinico la formulazione di un piano di trattamento che preveda la correzione degli inestetismi sui livelli mini e micro.

Piano di trattamento In accordo con la paziente si decide di risolvere innanzitutto l'inestetismo legato al tatuaggio d'amalgama ed alla carenza di tessuto cheratinizzato a livello di 11, al fine di poter gestire i tessuti molli con un miglior trofismo nelle fasi chirurgiche successive (foto 4). Il piano di trattamento prevede l'estrazione degli elementi dentali 12, 21 e 22 e l'inserimento di due impianti in sede 12 e 22 a supporto di un ponte implantare: tale progetto consente una gestione ottimale del caso clinico dal punto di vista estetico, sfruttando la possibilità di condizionare i tessuti molli con gli elementi intermedi del provvisorio. Tuttavia la paziente, ampiamente informata sulle problematiche estetiche legate al mantenimento degli elementi 21 e 22 (difficoltà nella gestione delle papille interimplantari nel caso di posizionamento degli impianti in sede 12-11), rifiuta il trattamento ed opta per l' esecuzione di 4 corone protesiche supportate da impianti in sede 12 ed 11 e da pilastri naturali in sede 21 e 22. Quindi si procede all'estrazione dell'elemento 12 ed al contestuale inserimento di due impianti nelle posizioni 12 ed 11. In questa fase si procede alla correzione dell'arco di cerchio attraverso l'utilizzo di innesti connettivali. La linea del sorriso alta e l'asimmetria delle parabole gengivali vengono corrette e migliorate con il contestuale allungamento di corona clinica degli elementi 21 e 22 (foto 5).
A guarigione avvenuta si procede con la fase protesica definitiva che prevede l'esecuzione di quattro corone protesiche singole in zirconio-ceramica, armonizzando il piano incisale con la linea bipupillare.

Conclusioni La valutazione preoperatoria del paziente secondo i livelli macro-micro-mini permette la formulazione di una diagnosi precisa che potrà guidare il clinico durante la formulazione e lo svolgimento del piano terapeutico, nell'ottica di fornire ai pazienti una funzione ideale ed un' estetica intraorale, del sorriso e del viso più naturali possibile. Tuttavia il piano di trattamento ideale deve essere sempre integrato con le aspettative e le esigenze del paziente, la cui soddisfazione risulta imprescindibile per ottenere il successo delle riabilitazioni complesse nei settori ad alta valenza estetica. Nel caso specifico è evidente la naturalezza con cui la riabilitazione protesica si integra nel cavo orale, nel sorriso e nel viso della paziente (foto 6a-b-c).

Bibliografia

• Franchini I, Rossi MC, Perrotti G, Castagnola M, Francetti L, Testori T. Diagnosi e processo decisionale nel trattamento implantoprotesico dell' edentulia totale, Implantologia 2005;2 119-132
• Parenti A, Fumagalli L, Capuzzo C, Basso M, Del Fabbro M, Francetti L, Testori T, Razionale per un corretto inserimento implantare. Settori anteriori. Dental Cadmos 2004;(5) 57-62
• Testori T, Bianchi F, Del Fabbro M, Capelli M, Zuffetti F, Berlucchi I, Taschieri S, Francetti L, Weinstein RL. Implant aesthetic score for evaluating the outcome: immediate loading in the aesthetic zone.Pract Proced Aesthet Dent. 2005 Mar;17(2):123-30
• Testori T, Galli F, Capelli M, Zuffetti F, Parenti A, Fumagalli L, Del Fabbro M. L' approcio terapeutico del Gruppo Implantare dell' Istituto Ortopedico Galeazzi. Il carico immediato, la nuova era dell' implantologia orale(cap. 7) Tiziano Testori, Fabio Galli, Massimo Del Fabbro ACME edizioni, 2009