Corso FAD
DENTAL CADMOS
DOSSIER
Chirurgia orale

Aspetti specialistici del trattamento odontoiatrico ambulatoriale

MODULO III

Indicazioni della chirurgia piezoelettrica e raccomandazioni procedurali

M. Capelli, L. Fumagalli, F. Zuffetti, F. Galli, A. Parenti, T. Testori

Università degli Studi di Milano – IRCCS Istituto Galeazzi – Clinica Odontoiatrica – Direttore: prof. R. Weinstein
Reparto di Implantologia e Riabilitazione Orale – Responsabile: prof. T. Testori

M. Capelli
Docente, Reparto di Implantologia e Riabilitazione Orale, Clinica Odontoiatrica, Università degli Studi di Milano, IRCCS Istituto Galeazzi, Libero professionista, Milano

L. Fumagalli
Docente, Reparto di Implantologia e Riabilitazione Orale, Clinica Odontoiatrica, Università degli Studi di Milano, IRCCS Istituto Galeazzi, Libero professionista, Milano

F. Zuffetti
Docente, Reparto di Implantologia e Riabilitazione Orale, Clinica Odontoiatrica, Università degli Studi di Milano, IRCCS Istituto Galeazzi, Libero professionista, Milano

F. Galli
Docente, Reparto di Implantologia e Riabilitazione Orale, Clinica Odontoiatrica, Università degli Studi di Milano, IRCCS Istituto Galeazzi, Libero professionista, Monza

A. Parenti
Docente, Reparto di Implantologia e Riabilitazione Orale, Clinica Odontoiatrica, Università degli Studi di Milano, IRCCS Istituto Galeazzi, Libero professionista, Piacenza

T. Testori
Docente, Reparto di Implantologia e Riabilitazione Orale, Clinica Odontoiatrica, Università degli Studi di Milano, IRCCS Istituto Galeazzi, Libero professionista, Como

Indice

1. Introduzione
2. Prelievi ossei intraorali
3. Tecniche di espansione di cresta
4. Preparazione del sito implantare
5. Elevazione del seno mascellare
6. Elevazione crestale del seno mascellare
7. Dislocamento del nervo alveolare inferiore
8. Conclusioni

Conoscenze di base

1. Anatomia dei mascellari
2. Principi di chirurgia orale
3. Elementi di implantologia

Obiettivi

1. Analizzare da un punto di vista clinico-chirurgico le possibilità terapeutiche della chirurgia piezoelettrica
2. Descrivere le tecniche chirurgiche utilizzate in ambito implantare
3. Evidenziare la minore invasività e morbilità operatoria della chirurgia piezoelettrica rispetto alle tecniche tradizionali

Punti chiave

1. La chirurgia piezoelettrica presenta alcune caratteristiche principali: taglio micrometrico e selettivo e campo operatorio esangue. L'unione di queste caratteristiche determina un approccio meno traumatico delle procedure chirurgiche, documentato istologicamente con un'assenza di aree di necrosi ossea in corrispondenza delle zone limitrofe al taglio, unita alla "vitalità" degli osteociti.
2. Nei prelievi ossei intraorali l'aspetto più importante da rilevare è la diversa esecuzione, rispetto agli strumenti rotanti, delle osteotomie. Queste sono eseguite con inserti specifici che, per ottenere un taglio efficace, richiedono una pressione leggera e delicata che va a vantaggio di una maggior sensibilità operatoria nel discernere il passaggio dell'inserto piezoelettrico dalla corticale alla midollare ossea. Oltre al prelievo osseo a blocco è possibile ottenere molto rapidamente anche osso particolato.
3. La tecnica chirurgica di espansione della cresta ossea è una procedura ampiamente utilizzata nell'aumento orizzontale delle creste atrofiche. L'avvento della chirurgia piezoelettrica ha favorito questa procedura per la sua semplicità di esecuzione riducendo la morbilità per il paziente. La conoscenza della morfologia della parete ossea vestibolare è di estrema importanza in quanto determina l'inclinazione vestibolo-linguale dell'inserto piezoelettrico.
4. La preparazione del sito implantare con l'utilizzo di inserti piezoelettrici consente di intervenire in maniera atraumatica per il tessuto osseo prevenendo alcuni dei problemi legati alla preparazione tradizionale mediante frese e ottenendo una più rapida velocità di osteointegrazione.
5. L'introduzione della chirurgia piezoelettrica, grazie alla sua caratteristica di eseguire un taglio selettivo solo a carico dei tessuti mineralizzati, ha reso l'esecuzione del rialzo del seno una procedura chirurgica più semplice e sicura, portando la percentuale di perforazione della membrana da una media del 30% per gli strumenti rotanti al 7% per la chirurgia piezoelettrica.
6. Il taglio selettivo dei tessuti offerto dagli inserti piezoelettrici conferisce un ulteriore vantaggio clinico: infatti, l'eventuale contatto accidentale con il nervo alveolare inferiore limita il rischio di creare una lesione irreversibile.
7. L'introduzione della chirurgia piezoelettrica ha semplificato molte procedure chirurgiche rendendole meno invasive, tuttavia bisogna considerare che qualsiasi tecnica richiede una curva di apprendimento, unita all'approfondita conoscenza dell'utilizzo clinico delle procedure chirurgiche innovative e dei meccanismi di guarigione.

Modalità di partecipazione al corso

L'iscrizione dovrà avvenire tramite compilazione della scheda di adesione disponibile sul nostro portale **www.Odontoconsult.it**, che permetterà al Provider di fornire via e-mail all'utente uno UserName e una PassWord appositi con tutte le istruzioni utili alla corretta fruizione del corso.
Per maggiori informazioni **www.Odontoconsult.it**

Corso FAD

CHIRURGIA ORALE

TEMPO MEDIO DI LETTURA 60 minuti

Indicazioni della chirurgia piezoelettrica e raccomandazioni procedurali

1. Introduzione

L'introduzione di nuovi approcci chirurgici in campo implantare e una sempre maggior richiesta da parte dei pazienti di minore invasività e morbilità operatoria hanno determinato il progressivo miglioramento delle fasi diagnostiche e delle tecniche chirurgiche nella pratica clinica quotidiana. Queste ultime, in particolare, hanno avuto negli ultimi anni un importante sviluppo, determinato dall'introduzione di nuove procedure, fra le quali riveste un ruolo preminente per efficacia e per semplicità di utilizzo la chirurgia piezoelettrica, che presenta alcune caratteristiche salienti:

- *taglio micrometrico*: l'azione di taglio è generata da microvibrazioni di un'ampiezza compresa tra i 20 e i 60 μm a una frequenza di 29 kHz;
- *taglio selettivo*: la frequenza ultrasonica piezoelettrica produce particolari vibrazioni selettive per i tessuti mineralizzati, mentre risulta conservativa nei confronti dei tessuti non mineralizzati, i quali necessitano di frequenze ben più elevate; questa selettività operativa si traduce anche in un taglio osseo conservativo, senza necrosi dell'osso circostante, e in un mantenimento della vitalità degli osteociti (1);
- *campo operatorio esangue*: la vibrazione ultrasonica genera la cavitazione della soluzione salina di raffreddamento, promuovendo la micronizzazione delle particelle di soluzione sterile che, colpendo copiosamente la superficie ossea, determinano un'intensa azione di raffreddamento, riducendo al contempo il sanguinamento capillare. Questo si traduce in un vantaggio della detersione nell'area, con conseguente aumento del controllo e della visibilità intraoperatoria.

Riassunto

OBIETTIVI. L'attuale tendenza a una mininvasività operativa ha portato alla ricerca di procedure e tecniche chirurgiche in grado di offrire un risultato ottimale con una minor morbilità per il paziente. La chirurgia piezoelettrica ha consentito di migliorare l'operatività di molte procedure chirurgiche. L'obiettivo del lavoro è quello di analizzare, dal punto di vista clinico e dall'analisi della letteratura, gli attuali orientamenti alla piezoelettrica nell'ambito della chirurgia implantare. MATERIALI E METODI. Particolare enfasi verrà posta sul corretto utilizzo degli inserti piezoelettrici relativi ai prelievi ossei intraorali, all'espansione di cresta, all'elevazione del seno mascellare, alla preparazione del sito implantare e alla dislocazione del nervo alveolare inferiore. RISULTATI E CONCLUSIONI. L'introduzione della chirurgia piezoelettrica ha conferito un notevole contributo alla chirurgia orale e in particolare alla chirurgia implantare, semplificando molte procedure chirurgiche e rendendole meno invasive e molto più sicure rispetto alle tecniche tradizionali utilizzate nel passato. La conoscenza approfondita dei meccanismi di guarigione dei tessuti, dell'utilizzo clinico delle procedure chirurgiche innovative e dei meccanismi di guarigione rimane un aspetto fondamentale per l'ottenimento del successo clinico.

Parole chiave odontoconsult.it

Chirurgia implantare
Mininvasività
Chirurgia piezoelettrica
Prelievi ossei intraorali
Elevazione del seno mascellare

Abstract **Indications of the piezosurgery in implant related procedures and procedural clinical up-date**

OBJECTIVES. The actual trend of a minimally invasive surgery has developed many technical and surgical procedures with the main objective to improve tissue healing and to reduce discomfort for the patient. The Piezoelectric Bone Surgery has improved the surgical predictability, which increases treatment effectiveness. Indeed, the ease in controlling the instrument during the operation combined with reduced bleeding, the precision of the cut, and the excellent tissue healing make it possible to optimize surgical outcomes even in the most complex anatomical cases. MATERIALS AND METHODS. In this paper it will be underlined the clinical use of the Piezosurgery in different clinical situations like intra-oral bone graft, split crest, sinus lifting, implant site preparation and lateralization of the alveolar nerve. RESULTS AND CONCLUSIONS. The introduction of the piezoelectric bone surgery has simplified the oral surgery procedures, in particular related to implant surgery. This surgical procedure has improved tissue healing with reduced morbility related to conventional surgery. Nonetheless, the knowledge of the basic healing process remains one of the main aspects to obtain the clinical success.

Key words

Implant surgery
Minimally invasive surgery
Piezosurgery
Intraoral bone graft
Sinus lifting

L'unione di queste caratteristiche determina un approccio meno traumatico delle procedure chirurgiche, che è stato documentato istologicamente con l'assenza di aree di necrosi ossea in corrispondenza delle zone limitrofe al taglio, unita alla "vitalità" degli osteociti (2).

Queste particolari caratteristiche tecniche conferiscono alla chirurgia piezoelettrica un'ampia versatilità d'utilizzo nella chirurgia implantare orale e maxillo-facciale. In particolare, la chirurgia piezoelettrica ha riscontrato un notevole successo in tutte le procedure di prelievo di tessuto osseo, sino alla preparazione del sito implantare.

Obiettivo del lavoro

Scopo del lavoro è quello di analizzare, da un punto di vista clinico-chirurgico, le possibilità terapeutiche della chirurgia piezoelettrica nell'ambito della chirurgia implantare; in particolar modo sarà analizzato l'utilizzo:

- nei prelievi ossei intraorali;
- nelle tecniche di espansione di cresta;
- nell'elevazione del seno mascellare;
- nella preparazione del sito implantare;
- nel dislocamento del nervo alveolare inferiore.

2. Prelievi ossei intraorali

Il riassorbimento di tessuto osseo in senso orizzontale e verticale, in seguito all'avulsione degli elementi dentali, condiziona gli operatori al ripristino del volume osseo originale mediante tecniche chirurgiche rigenerative. Molte procedure rigenerative sono state proposte al fine di aumentare la quantità di osso; una tra queste è rappresentata dagli innesti ossei a blocco prelevati dalla mandibola (*tabella I*).

Le zone elettive di prelievo osseo mandibolare sono rappresentate da:

- sinfisi mentoniera (3)
- ramo mandibolare (4).

Quest'ultimo, nonostante la maggior difficoltà di accesso chirurgico rispetto alla sinfisi mentoniera, rappresenta la zona elettiva per i prelievi ossei a blocco intraorali.

I vantaggi clinici del ramo mandibolare sono rappresentati da:

- maggior quantitativo osseo disponibile;
- minor rischio di lesioni neurologiche;
- minor disagio postoperatorio per il paziente;
- minore morbilità per il paziente.

Tabella I Vantaggi e svantaggi di strumenti rotanti e sega oscillante rispetto alla chirurgia piezoelettrica

Vantaggi di strumenti rotanti e sega oscillante	Svantaggi di strumenti rotanti e sega oscillante
velocità di taglio	> asportazione tessuto osseo
	> trauma tessuto osseo, no taglio elettivo
	> rischio trauma tessuti molli
	> tempi guarigione ossea
	> stress operatore

Tradizionalmente, l'utilizzo degli strumenti rotanti o delle seghe oscillanti ha rappresentato la modalità di elezione per l'esecuzione delle osteotomie. Benché questi strumenti risultino particolarmente veloci nella capacità di taglio, presentano tuttavia alcuni svantaggi clinici.
Uno dei maggiori problemi relativi all'utilizzo degli strumenti rotanti è rappresentato dall'incapacità di eseguire un taglio selettivo, il che può determinare lacerazioni a carico dei tessuti molli (5,6). Quest'ultimo evento può verificarsi in caso di errori operativi, quali la mancata protezione dei lembi o il rilascio accidentale del lembo durante le fasi procedurali. Inoltre, gli strumenti oscillanti sono particolarmente rumorosi e producono notevoli microvibrazioni durante l'esecuzione delle osteotomie, con la conseguenza di creare possibili ansia e stress al paziente quando la chirurgia viene eseguita in anestesia locale (7). L'accesso chirurgico in zone difficili del cavo orale, come quella del ramo mandibolare, è facilitato dall'utilizzo degli inserti piezoelettrici, rispetto agli strumenti rotanti, e ciò crea una maggiore "tranquillità operativa" da parte del clinico.

2.1. Tecnica chirurgica

La tecnica chirurgica del prelievo osseo dalla branca montante e dalla sinfisi mentoniera è stata descritta in dettaglio in precedenza (2,3,8,9). L'aspetto più importante da rilevare è la diversa esecuzione, rispetto agli strumenti rotanti, delle osteotomie. Queste sono eseguite con inserti specifici, i quali per ottenere un taglio efficace richiedono una pressione leggera e delicata. La minore pressione durante l'esecuzione delle osteotomie va a vantaggio di una maggior sensibilità operatoria da parte del clinico, aspetto estremamente importante nel discernere il passaggio dell'inserto piezoelettrico dalla corticale alla midollare ossea. Quest'ultima rappresenta la profondità massima di lavoro degli inserti durante l'azione di taglio, in quanto l'osso midollare non offre resistenza durante l'osteotomia.
Il primo inserto per l'esecuzione dell'osteotomia sagittale è rappresentato dall'OT7, il quale, grazie alla sua estremità seghettata, offre un'elevata capacità di taglio *(fig. 1)*. Prima di eseguire l'osteotomia è bene effettuare le misurazioni delle dimensioni del blocco osseo necessario, sulla base delle dimensioni del sito ricevente, e successivamente eseguire un solco guida nella porzione superficiale della corticale ossea. L'osteotomia sagittale è seguita dalle due osteotomie verticali, le quali dovranno intersecare la prima, leggermente più mediale, in modo da avere la certezza di un completo taglio della porzione ossea corticale *(fig. 2)*. L'osteotomia caudale, eseguita mediante gli strumenti rotanti, ha sempre rappresentato la parte operativa più difficile da eseguire, per la scarsa visibilità operatoria e per il rischio di ledere i tessuti molli interni del lembo. Per ovviare alla lacerazione periostale o a un danno dell'arteria facciale, era opportuno proteggere i tessuti molli mediante il posizionamento di divaricatori, i quali andavano a limitare l'operatività del clinico. Grazie

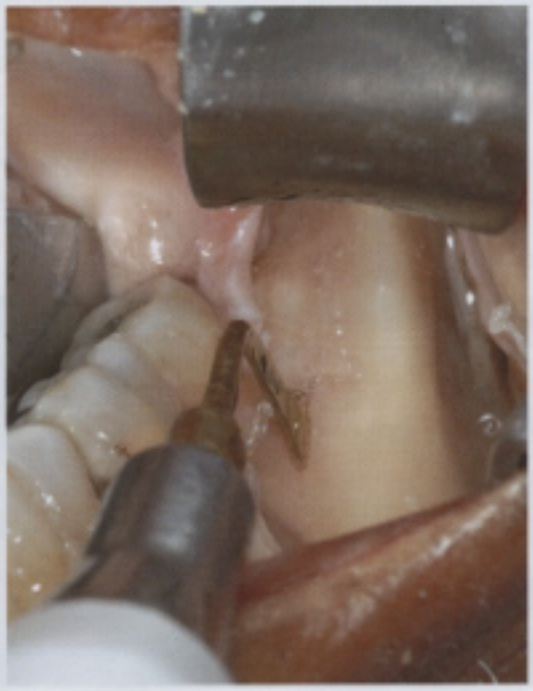

Fig. 1 Osteotomia sagittale mediana alla linea obliqua laterale

Fig. 2 Area ideale di prelievo osseo dal corpo e dal ramo mandibolare

agli inserti piezoelettrici con doppia curvatura (OT8R e OT8L) *(fig. 3)*, è possibile accedere alla zona caudale con maggior facilità; sfruttando la loro caratteristica di non ledere i tessuti non mineralizzati, risulta superfluo proteggere i tessuti molli. Tutto questo si traduce in un guadagno di tempo operativo e in una maggior sicurezza intraoperatoria. L'unica accortezza, comunque, è quella di proteggere il labbro inferiore e la commissura labiale dal surriscaldamento del manipolo e degli inserti durante le fasi lavorative, perché potrebbero causare lesioni non avvertite dal paziente in quanto anestetizzato.

L'*ostectomia* del blocco osseo, una volta verificata la mobilità mediante piccoli scalpelli ossei, avviene in modo delicato, valutando che il nervo alveolare non sia intrappolato nella porzione ossea distratta *(fig. 4)*. In tal caso, potrà essere liberato dalla porzione midollare mediante un inserto piezoelettrico.

Le dimensioni del blocco osseo sono variabili in relazione alle necessità cliniche, ma le dimensioni medie possono variare da 1,15 cm^3 a 2,4 cm^3, con una qualità ossea prevalentemente corticale (71%) (10).

Un aspetto estremamente importante risulta essere la preparazione del sito ricevente.

Contrariamente a quanto veniva eseguito nel passato, il letto ricevente viene preparato per essere adattato all'innesto osseo a blocco e non viceversa. Quando dobbiamo collocare il blocco osseo nel letto ricevente, vi è sempre una discrepanza geometrica, poiché il blocco avrà una morfologia rettilinea, mentre il sito ricevente, come risultato del meccanismo di riassorbimento osseo postestrattivo, presenterà una superficie concava. Fissare il blocco osseo su un sito ricevente con queste caratteristiche comporta la formazione di uno spazio fra l'innesto e la base di appoggio, che può portare a un ritardo nel meccanismo di rivascolarizzazione dell'innesto.

L'obiettivo, nella preparazione del sito ricevente, sarà trasformare una superficie concava in piatta, riducendo le porzioni ossee mesiali e distali mediante gli inserti OP1 e OP3. In questo modo avremo anche la possibilità di raccogliere dell'osso particolato, che potrà essere utilizzato per colmare gli spazi periferici dell'innesto a blocco.

Questa procedura di decorticalizzazione del sito ricevente offre i seguenti vantaggi:

- migliora la velocità di rivascolarizzazione dell'innesto (11);
- garantisce un perfetto adattamento innesto-sito ricevente.

Al fine di ottenere una rapida rivascolarizzazione del blocco osseo, la decorticalizzazione del sito ricevente risulta essere una procedura consigliata. Dato che la rimozione della corticale avverrà prevalentemente nelle zone periferiche del sito donatore, nella parte centrale sarà necessario eseguire comunque delle perforazioni corticali, in modo da favorire il sanguinamento al di sotto dell'innesto. Tale procedura potrà essere eseguita mediante l'inserto OP5, sotto abbondante irrigazione con soluzione fisiologica.

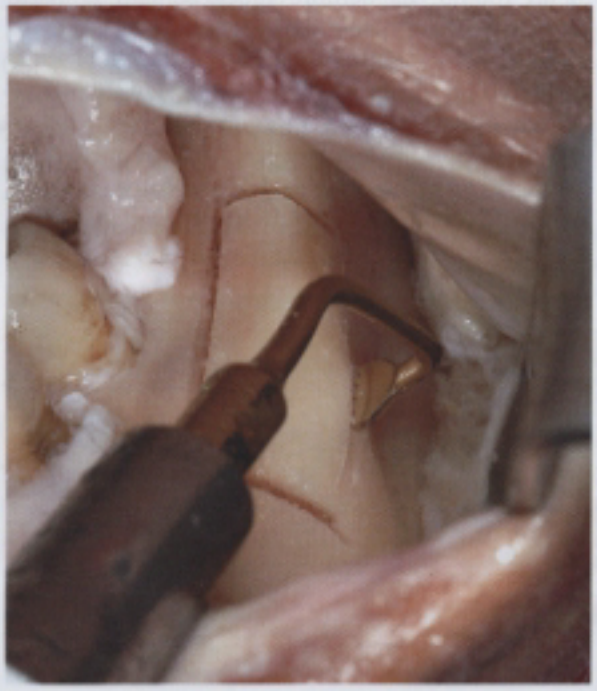

Fig. 3 *Osteotomia* caudale mediante inserto con doppia curvatura

Fig. 4 Immagine del distacco del blocco osseo successivamente alle osteotomie

Tabella II Raccomandazioni cliniche per il prelievo dal ramo mandibolare

Osteotomia sagittale	OT7	
Osteotomia verticale	OT8R	OT8L
Preparazione sito ricevente	OP1	OP3
Rimodellamento angoli e bordi dell'innesto	OT5	

Una volta fissato il blocco osseo mediante viti di osteosintesi, al fine di evitare una perforazione mucosa del lembo sovrastante durante il periodo di guarigione si renderà necessario smussare gli angoli e i bordi dell'innesto. Tale procedura può essere eseguita mediante l'utilizzo degli inserti OT5 e OP1. Una precoce perforazione del lembo, con esposizione di parte dell'innesto osseo, comprometterebbe la vascolarizzazione del blocco osseo e potrebbe portare alla perdita dell'innesto. Un'esposizione tardiva, data l'avvenuta rivascolarizzazione dell'innesto, non compromette la sopravvivenza del blocco osseo. Una riduzione mediante inserto OT5 della porzione ossea esposta garantisce una guarigione, per seconda intenzione, del tessuto mucoso circostante la fenestrazione *(tabella II)*.

2.2 Prelievi di osso particolato

Oltre al prelievo osseo a blocco, come accennato in precedenza, mediante gli inserti piezoelettrici è possibile ottenere molto rapidamente dell'osso particolato. Le sedi ossee di prelievo sono molteplici. Oltre alla zona contigua alla sede implantare, le zone di elezione sono rappresentate da:

- linea obliqua esterna;
- spina nasale;
- linea mediana della sinfisi mentoniera.

Tutte le zone proposte sono rappresentate da un osso con una corticale spessa; la sede di prima elezione è rappresentata dalla linea obliqua esterna. L'inserto consigliato per il prelievo osseo è OP1, avendo l'accortezza di ridurre l'intensità dell'irrigazione e di mantenere l'aspiratore a una debita

Fig. 5 Raccolta di osso particolato dalla porzione omolaterale alla zona chirurgica

Fig. 6 Osso particolato posizionato a livello perimplantare nella zona da rigenerare

distanza, in modo da non aspirare il particolato osseo dalla sede di prelievo. Altro inserto molto efficace per ottenere osso particolato è rappresentato dall'OP3. Questo, grazie alla forma arrotondata della sua porzione lavorante, consente di eseguire il prelievo con estrema semplicità anche in zone clinicamente difficili da raggiungere *(figg. 5,6)*.

La spina nasale rappresenta un sito ottimale come zona di prelievo, quando si eseguono interventi a livello della porzione anteriore del mascellare. La zona di prelievo è rappresentata dalla porzione laterale della spina nasale; bisogna mantenersi al di sotto delle coane ed eseguire il prelievo sulla superficie laterale della piramide ossea, con direzione verso la porzione mediale, utilizzando gli inserti OP1 o OP3. Il prelievo osseo corticale non modifica la morfologia del mascellare e non altera il supporto dei tessuti molli.

La linea mediana della sinfisi mentoniera rappresenta una zona di facile operatività clinica, con decorso postoperatorio ben accettato. Infatti, eseguire un'incisione mediana andando a spostare i muscoli mentali, senza scollarli dal piano osseo, sarà sufficiente per ottenere un campo operatorio adeguato all'inserimento degli inserti OP1 o OP3. Quest'approccio chirurgico minimale crea un disagio ridotto per il paziente, senza l'insorgenza di parestesia al labbro o edema postoperatorio *(tabella III)*.

3. Tecniche di espansione di cresta

La tecnica chirurgica di espansione della cresta ossea è una procedura ampiamente utilizzata nelle tecniche di aumento orizzontale delle creste ossee atrofiche (12-14). L'avvento della chirurgia piezoelettrica ha conferito a questa procedura una maggior popolarità, dettata prevalentemente dalla sua semplicità di esecuzione e dal fatto che riduce la morbilità per il paziente (15).

La tecnica originale è nata per l'espansione dell'osso mascellare, ma in questi ultimi anni è stata proposta anche per le zone edentule dei settori lateroposteriori della mandibola. Sia per il mascellare superiore che per quello inferiore, un prerequisito fondamentale perché si possa eseguire questa tecnica di espansione è la presenza di un'adeguata quantità di osso midollare. Ciò si traduce nel fatto che lo spessore complessivo, corticale e midollare, della cresta debba essere di almeno 3-4 mm perché sia consentito eseguire questa procedura chirurgica.

3.1 Tecnica chirurgica

Prima di procedere con le osteotomie della cresta ossea, è importante eseguire un accurato esame obiettivo attraverso un'attenta palpazione della cresta, oltre a una meticolosa visualizzazione delle immagini TC. La conoscenza della morfologia, e in particolare dell'inclinazione della parete ossea vestibolare, è di estrema importanza in quanto determina l'inclinazione vestibolo-linguale dell'inserto piezoelettrico. Infatti, l'inserto non deve essere inserito perpendicolarmente alla cresta residua ma parallelo alla corticale vestibolare. Questo particolare accorgimento tecnico riveste un ruolo preminente soprattutto a livello mandibolare, dove il profilo dell'osso vestibolare risulta essere variabile per la presenza della linea obliqua esterna. Tale morfologia ossea configura una corticale vestibolare meno inclinata nei settori posteriori, mentre nelle zone anteriori il riassorbimento osseo darà origine a una corticale vestibolare più verticale. Il processo di riassorbimento determinerà un andamento "sinuoso" della corticale vestibolare, e questa sinuosità determinerà l'inclinazione vestibolo-linguale da applicare all'inserto durante l'osteotomia sagittale.

Prima di eseguire l'osteotomia della cresta ossea è bene regolarizzarla in altezza, in modo da ottenere uno spessore di almeno 3 mm. Questa procedura potrà essere eseguita mediante strumenti rotanti, oppure con un inserto OP1, il quale sarà in grado di ottenere dell'osso particolato utile per le fasi successive.

L'osteotomia sagittale è eseguita a livello crestale mediante un primo inserto sottile, tipo OT2 oppure EX1, il quale ha la funzione di eseguire un solco guida a livello della corticale. Solo in seguito il solco guida è approfondito da un inserto più tagliente, tipo l'OT7, che ha lo scopo di completare l'osteotomia fino alla midollare ossea. Indipendentemente dalla lunghezza implantare

Tabella III *Raccomandazioni cliniche per il prelievo osseo particolato*

Osteotomia	OP1	OP3

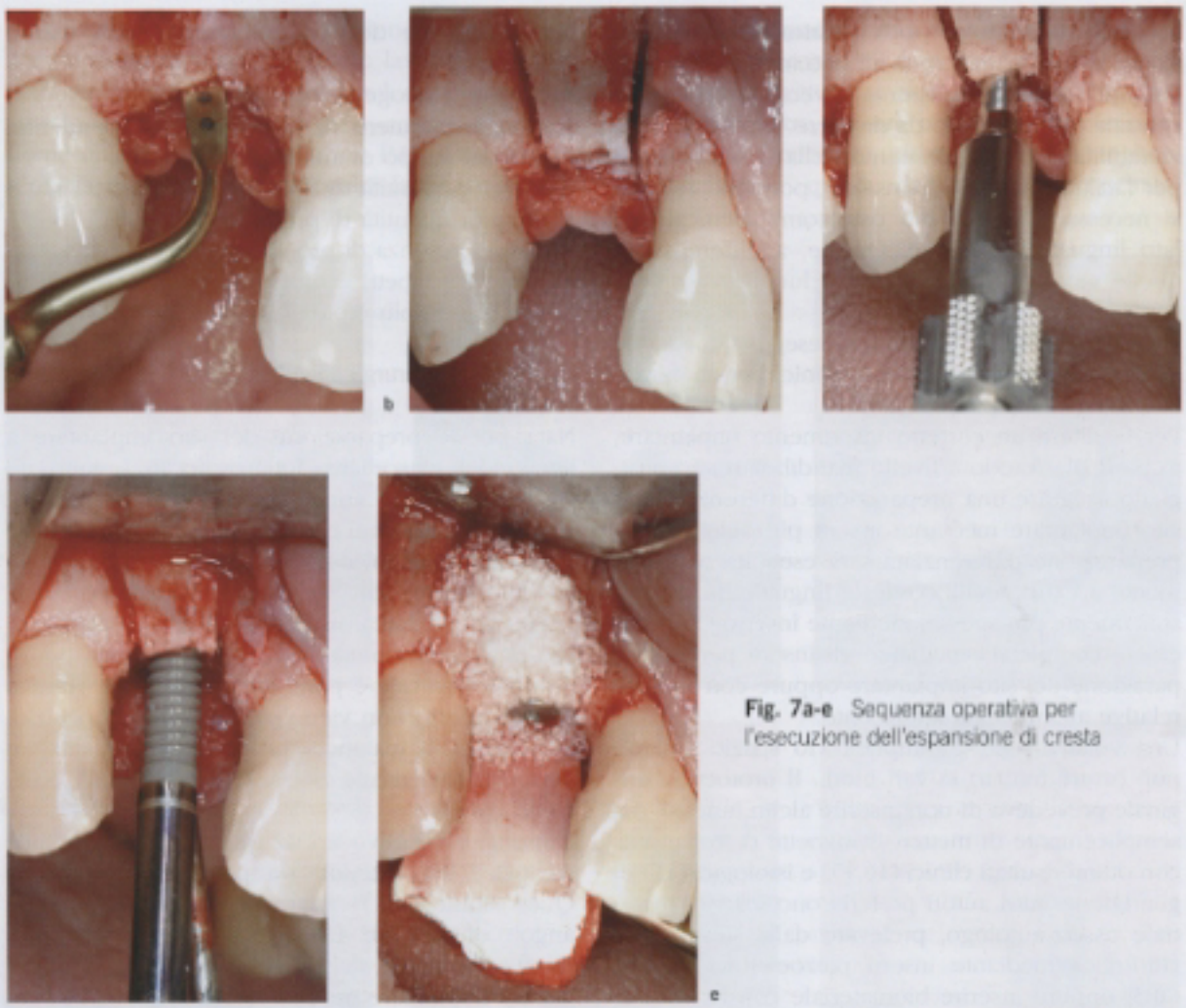

Fig. 7a-e Sequenza operativa per l'esecuzione dell'espansione di cresta

progettata, la profondità dell'osteotomia non dovrà essere più di 7-10 mm in senso apico-coronale, in relazione, comunque, alla dimensione apico-coronale della cresta ossea.
L'osteotomia orizzontale della cresta sarà seguita da una o più osteotomie verticali, che avranno lo scopo di consentire il dislocamento orizzontale della parete ossea vestibolare. Il numero di osteotomie verticali è in relazione al grado di elasticità della porzione ossea da espandere. In relazione alla lunghezza mesio-distale della cresta edentula, le espansioni mascellari richiederanno un minor numero di osteotomie verticali rispetto all'edentulismo mandibolare. Infatti, le osteotomie verticali nell'espansione mandibolare non saranno eseguite solo all'estremo mesiale e distale dell'osteotomia sagittale, ma anche intercalate alle due. Queste ultime saranno eseguite in relazione al cambio d'inclinazione della corticale vestibolare e, nel caso in cui lo spessore della corticale fosse

Tabella IV Raccomandazioni cliniche per l'espansione di cresta

Riduzione cresta	OP1	
Solco guida	OT2	EX1
Osteotomie sagittale/verticali	OT7	
Preparazione differenziata	OT4	
Riempimento spazio cresta	OP1	OP3

eccessivo e rendesse poco elastica la sua espansione, le osteotomie verticali potranno essere prolungate in senso orizzontale verso la porzione centrale del segmento da distrarre. Inoltre, data la variabilità del riassorbimento della cresta ossea e per facilitare la sua espansione, potranno rendersi necessarie una o più osteotomie verticali sul lato linguale o palatale. Queste, a differenza di quelle vestibolari, avranno una lunghezza apico-coronale inferiore.
L'espansione della cresta sarà eseguita mediante piccoli scalpelli ossei e inserti conici per ottimizzare l'entità dell'espansione.
Per facilitare un corretto inserimento implantare, in particolar modo a livello mandibolare, è consigliato eseguire una preparazione differenziata del sito implantare mediante inserti piezoelettrici. La preparazione differenziata sarà eseguita maggiormente a carico della corticale linguale, in quanto solitamente più spessa, mediante inserto OT4, per essere completata mediante gli inserti per la preparazione del sito implantare oppure con le frese relative all'impianto selezionato.
Una volta inseriti gli impianti, lo spazio residuo può essere trattato in vari modi. Il protocollo originale prevedeva di non inserire alcun innesto, ma semplicemente di mettere spugnette di collagene, con ottimi risultati clinici (16,17) e istologici (18) di guarigione. Altri autori preferiscono inserire materiale osseo autologo, prelevato dalla stessa zona chirurgica mediante inserti piezoelettrici OP1 o OP3; oppure inserire biomateriale con l'intenti di stabilizzare il coagulo e di ridurre i meccanismi di riassorbimento della cresta espansa *(figg. 7; tabella IV)*.

4. Preparazione del sito implantare

Ultima delle tecniche introdotte mediante l'utilizzo degli inserti piezoelettrici, che ha riscontrato notevole successo clinico, è la tecnica di preparazione del sito implantare. Questa tecnica consente la preparazione del sito implantare in maniera atraumatica 2 per il tessuto osseo, prevenendo alcuni dei problemi legati alla preparazione tradizionale mediante frese (19-21). Sfruttando la caratteristica atraumatica della chirurgia piezoelettrica si è analizzato istologicamente, su modello animale, quale fosse il meccanismo istologico di "preservazione della vitalità" ossea durante la preparazione del sito implantare (22). Il vantaggio, rispetto alla preparazione tradizionale mediante frese del sito implantare, può essere riassunto in:

- maggior osteogenesi perimplantare;
- maggior numero di osteoblasti, indipendentemente dal tempo di analisi;
- maggior quantità di BMP-4 e TGF-β2;
- maggior quantità di proteine;
- minor presenza di pro-citochine.

Tutti questi aspetti istologici si traducono clinicamente in una più rapida osteointegrazione.

4.1 Tecnica chirurgica

Nata per la preparazione del sito implantare a livello del mascellare, ha trovato in seguito un campo di utilizzo anche a livello mandibolare, in particolari situazioni cliniche di scarso quantitativo osseo in senso apico-coronale.
Il primo inserto utilizzato è l'OP5, che determina la posizione implantare a livello crestale. Viene inserito per circa la metà della sua lunghezza, perforando la corticale e parte della midollare. Tramite questo inserto non viene solo eseguita la posizione implantare, ma anche una prima fase di allargamento della corticale ossea mediante delicati movimenti circolari.
L'inserto successivo è IM2, il quale è disponibile sia per i siti anteriori sia per quelli posteriori. Quest'ultimo, per facilitarne l'utilizzo, presenta un angolo di circa 90°. L'IM2 ha il compito di eseguire un solco guida, del diametro di 2 mm, della lunghezza implantare progettata. Per sfruttare al massimo la particolare dentellatura tagliente nella porzione terminale dell'inserto, il movimento corretto da impartire al manipolo è quello rotatorio di circa un terzo di giro, sia in senso orario sia in senso antiorario. Caratteristica di questi inserti è anche essere dotati d'irrigazione interna, il che consente un efficiente raffreddamento osseo e un'ottimale detersione e rimozione dei detriti ossei formatisi durante la preparazione implantare.
Come, nella tecnica tradizionale, la fresa pilota è la fresa di transizione tra la fresa di 2 mm e quella di 3 mm, negli inserti piezoelettrici essa è rappresentata dall'OT4. Questa ha la funzione di eseguire un'osteoplastica interna del sito preparato e consente eventualmente di eseguire correzioni dell'asse della preparazione, oltre a effettuare una preparazione differenziata, come esposto in precedenza. A differenza dell'inserto precedente, il movimento da impartire a quest'ultimo è quello di "va e vieni", per un terzo della lunghezza implantare progettata. Data la caratteristica "erosiva" dell'inserto, que-

sto diventa lo strumento di elezione per effettuare il mini-rialzo di seno, facendolo lavorare a livello corticale in tutta sicurezza senza ledere la mucosa antrale.

Come ultimo inserto è utilizzato IM3, il quale presenta la caratteristica di eseguire la finalizzazione della preparazione a 3 mm e di avere una doppia irrigazione interna. IM3 è portata alla lunghezza implantare progettata se sarà inserito un impianto cilindrico, mentre, se sarà posizionato un impianto conico, l'inserto sarà utilizzato per una lunghezza inferiore a quella dell'impianto progettato.

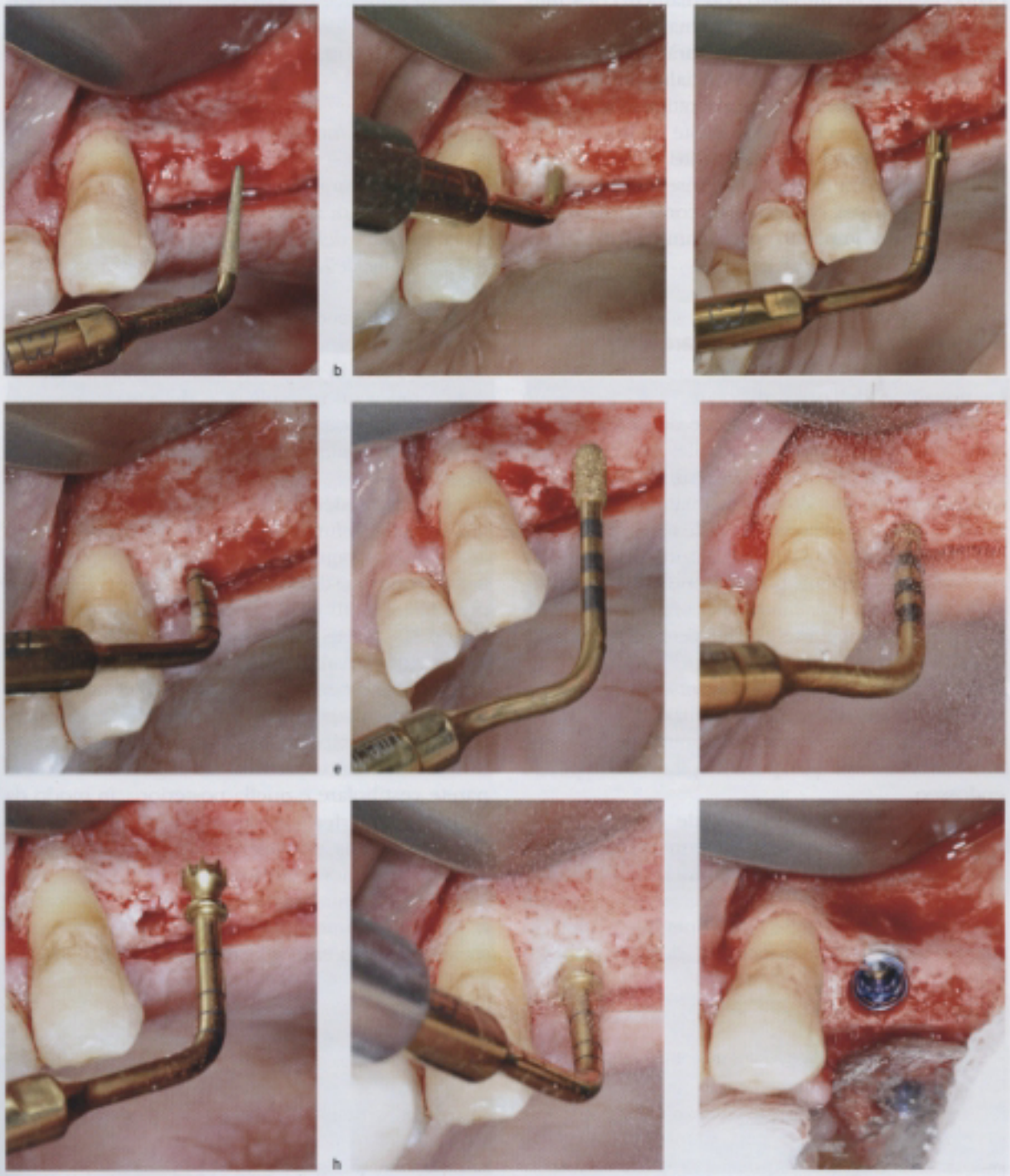

Fig. 8a-i Sequenza operativa per l'esecuzione della preparazione del sito implantare

Come per IM2, anche per IM3 il movimento da impartire al manipolo è rotatorio in senso orario e antiorario durante l'avanzamento dello strumento *(fig. 8)*.
Dato che il diametro a livello corticale, al termine della preparazione, sarà poco più di 3 mm, se siamo in presenza di una corticale spessa, e dobbiamo inserire un impianto con diametro di 4 mm, dovremo allargarla mediante un maschiatore, mentre se la corticale risulta sottile sarà sufficiente utilizzare l'inserto OT4 circonferenzialmente, per eseguire un allargamento corticale ottimale al diametro implantare. Anche se non esiste un inserto relativo all'inserimento di un impianto di 5 mm, l'utilizzo alternato tra IM3 e OT4 consente di allargare la porzione ossea corticale per consentire l'inserimento di un impianto con diametro di 5 mm *(tabella V)*.

5. Elevazione del seno mascellare

La riduzione dell'osso alveolare, associato a un aumento della pneumatizzazione del seno mascellare, è conseguenza inevitabile dell'estrazione degli elementi dentali nei settori posteriori del mascellare. Queste alterazioni anatomiche riducono la quantità apico-coronale di osso disponibile per un inserimento implantare tradizionale. La necessità di riabilitare queste zone mediante l'utilizzo degli impianti comporta l'esecuzione di procedure chirurgiche atte a incrementare la quantità di osso in senso apico-coronale.
Il rialzo di seno mascellare rappresenta un'alternativa chirurgica ampiamente utilizzata per incrementare la quantità di tessuto mineralizzato, tale che sia sufficiente per poter ospitare un'impianto endosseo.
La tecnica chirurgica tradizionale è stata ampiamente descritta in letteratura con percentuali di successo incoraggianti. Malgrado la rapida diffusione di questa metodica chirurgica, una delle più frequenti complicanze intraoperatorie che si riscontrano è la perforazione della membrana sinusale. Ciò poteva accadere durante l'esecuzione dell'antrostomia o durante le fasi di scollamento della membrana dal piano osseo. L'introduzione della chirurgia piezoelettrica, grazie alla sua peculiare caratteristica di eseguire un taglio selettivo solo a carico dei tessuti mineralizzati, ha reso l'esecuzione del rialzo di seno una procedura chirurgica più semplice e sicura (23,24) portando la percentuale di perforazione da una media del 30% per gli strumenti rotanti al 7% per la chirurgia piezoelettrica (25).

5.1 Tecnica chirurgica

La tecnica chirurgica prevede 3 fasi:
- antrostomia di accesso;
- separazione della membrana;
- elevazione della membrana.

Antrostomia di accesso

La posizione e la dimensione dell'antrostomia sono da porre in relazione alla dimensione mesiodistale del seno mascellare e della sella edentula da trattare, e comunque ricalcano i requisiti esposti precedentemente per la tecnica mediante strumenti rotanti.
Prima di procedere con l'esecuzione dell'antrostomia è bene valutare, mediante un'attenta analisi delle sezioni sagittali della TC, lo spessore osseo della parete vestibolare del seno mascellare e la presenza di setti ossei di Underwood. Se lo spessore della parete ossea risulta essere maggiore di 2 mm è doveroso eseguire un'erosione della parete ossea, in modo tale da facilitare le manovre di scollamento della membrana sinusale. Tale procedura diventa importante da eseguire in presenza di un seno mascellare con un angolo acuto tra la parete vestibolare e quella posteriore, in modo da non avere interferenze durante le manovre di sollevamento della porzione ossea relativa all'antrostomia in direzione craniale. L'erosione della parete ossea presenta anche il vantaggio di permettere di ottenere una certa quantità di osso particolato, il quale può essere aggiunto all'innesto sinusa-

Tabella V Raccomandazioni cliniche per la preparazione del sito implantare

Posizione implantare	OP5
Inserto 2 mm	IM2
Osteoplastica interna	OT4
Inserto 3 mm	IM3
Riempimento spazio cresta	OP1 OP3

le. L'erosione ossea è eseguita mediante l'inserto OP3, avendo sempre l'accortezza di ridurre l'irrigazione di raffreddamento e di posizionare l'aspiratore a debita distanza dall'inserto in modo da non aspirare il particolato osseo.

L'antrostomia viene definita nella sua zona perimetrale, mediante l'utilizzo dell'inserto a pallina OT5, oppure possono essere rifiniti i bordi con l'inserto OT1. Quest'ultimo è molto efficace ma difficile da utilizzare, se si desidera ottenere un'antrostomia

a

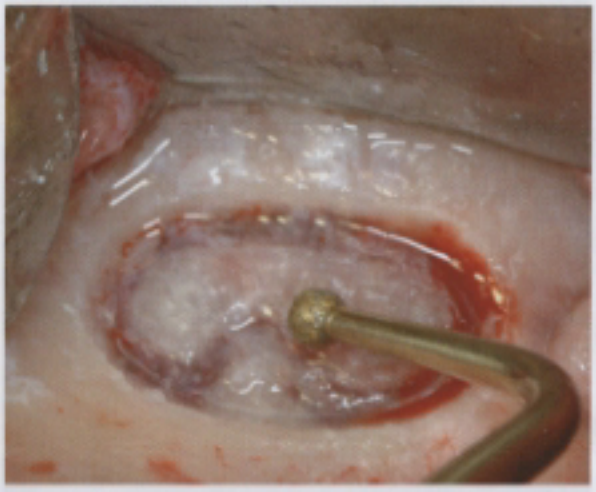

b

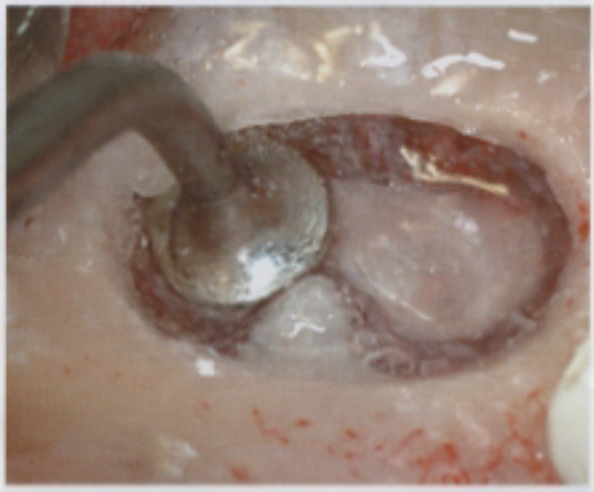

c

Fig. 9a-c Inserti piezoelettrici per l'esecuzione dell'antrostomia

a

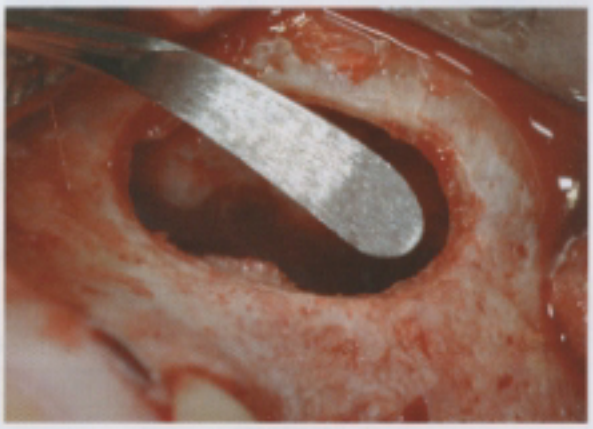

b

Fig. 10a,b Strumenti per la separazione della membrana sinusale

con una forma geometrica finale arrotondata. Infatti, questo inserto è da utilizzare nell'esecuzione di una forma geometrica finale rettangolare *(fig. 9)*.

Separazione della membrana

Nella tecnica tradizionale, questa fase chirurgica viene eseguita con scollatori manuali da seno e può risultare critica quando la membrana è particolarmente sottile. Questo aspetto anatomico deve porre l'operatore in allarme se si evidenzia una membrana di colore bluastro anziché bianco.

L'assenza di elasticità della membrana, durante la fase iniziale di scollamento, può provocare una lacerazione, o ingrandire una piccola perforazione, o un assottigliamento della membrana creato durante le fasi dell'antrostomia. Per facilitare la separazione della mucosa antrale dalla parete ossea è consigliato l'utilizzo di alcuni inserti specifici; il primo è rappresentato da EL1, mentre gli altri sono scollatori EL2, i quali, grazie all'azione di cavitazione, sono in grado di eseguire un delicato scollamento della membrana sinusale *(fig. 10)*. Questi inserti possono essere utilizzati anche manualmente senza l'applicazione dell'energia vibrazionale, che risulta utile nei casi in cui non sono presenti aderenze della membrana al pavimento sinusale. Tali aderenze risultano presenti in corrispondenza di siti estrattivi con pregressa comunicazione oro-sinusale e con tessuto connettivale di riparazione. In quest'ultimo caso è consigliato l'utilizzo di strumenti taglienti, in modo da eseguire una separazione netta senza lacerazione della mucosa antrale.

Elevazione della membrana

Una volta separata la membrana sinusale dal piano osseo, inizia l'elevazione della membrana, che potrà, come accennato precedentemente, essere eseguita mediante inserti piezoelettrici sia con energia vibrazionale sia manualmente, senza attivazione. L'utilizzo manuale degli inserti piezoelettrici, o meglio strumenti manuali taglienti, deve avvenire rigorosamente in corrispondenza di aderenze della mucosa al piano osseo sottostante *(fig. 11)*.

La procedura di elevazione della membrana deve seguire la stessa sequenzialità della tecnica tradizionale, con particolare attenzione a mantenere gli strumenti sempre a contatto con il piano osseo e a non forzare la membrana, in modo da non creare una perforazione.

Il vantaggio dell'utilizzo degli inserti piezoelettrici è rappresentato dall'effetto cavitazione, il quale facilita l'elevazione della membrana riducendo il sanguinamento intrasinusale, oltre a creare un'irrigazione continua in grado di mantenere un campo

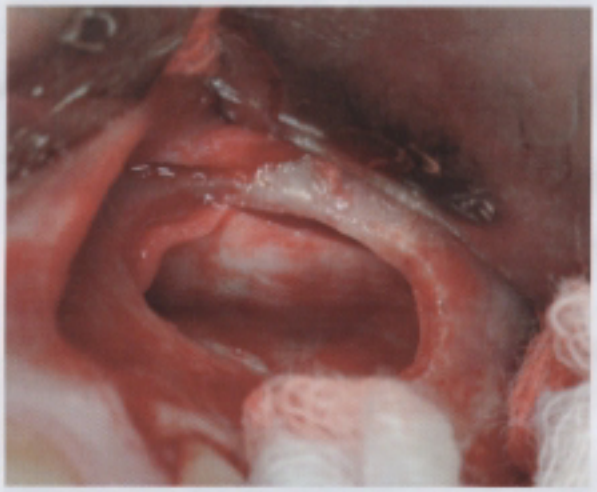

a

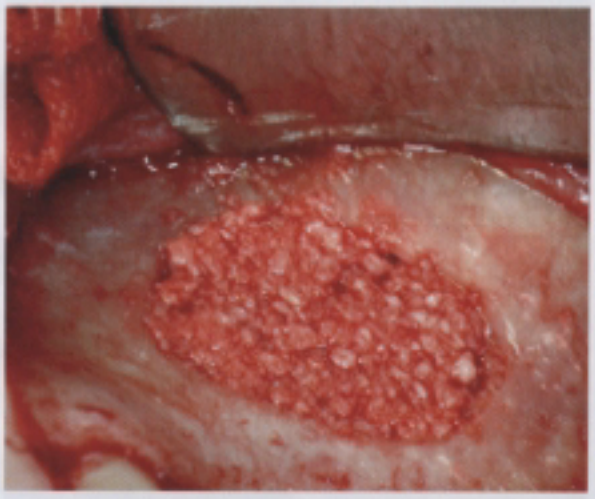

b

Fig. 11 a,b Elevazione della membrana sinusale e posizionamento di una membrana riassorbibile protettiva

Tabella VI Raccomandazioni cliniche per l'elevazione del seno mascellare

Antrostomia	OT5, OT1
Separazione	EL1, EL2

operatorio deterso e quindi ben visibile. Questo rappresenta il presupposto per lavorare nelle migliori condizioni e quindi ridurre l'incidenza di complicanze intraoperatorie *(tabella VI)*.

6. Elevazione crestale del seno mascellare

L'elevazione del seno mascellare per via crestale rappresenta una procedura sempre più attuale grazie all'evolversi di preesistenti procedure chirurgiche e all'introduzione di nuove. Una di queste è rappresentata dalla chirurgia piezoelettrica, la quale ha fornito un contributo sostanziale a questa metodica chirurgica, rendendola molto più sicura, più semplice e più versatile.

Un approccio chirurgico meno invasivo per il rialzo del seno mascellare attraverso la via crestale è stato proposto da Tatum nel 1986 (26) e successivamente perfezionato da Summers nel 1994 (27-29). Questa tecnica può essere utilizzata sia per

a

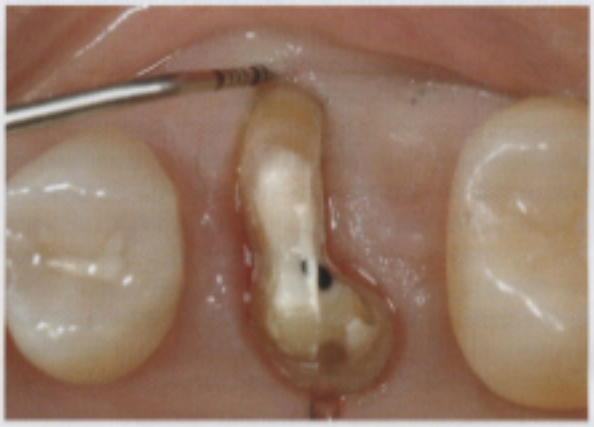

b

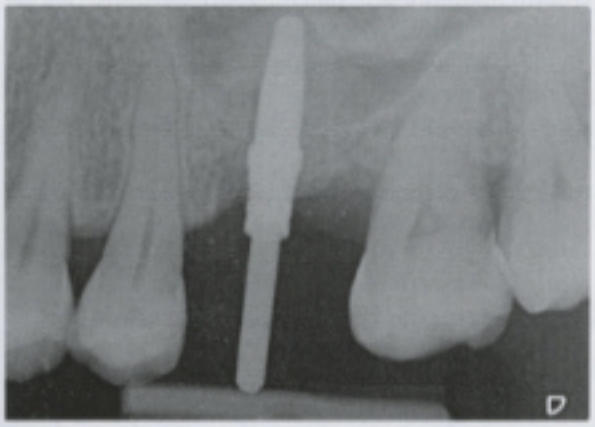

c

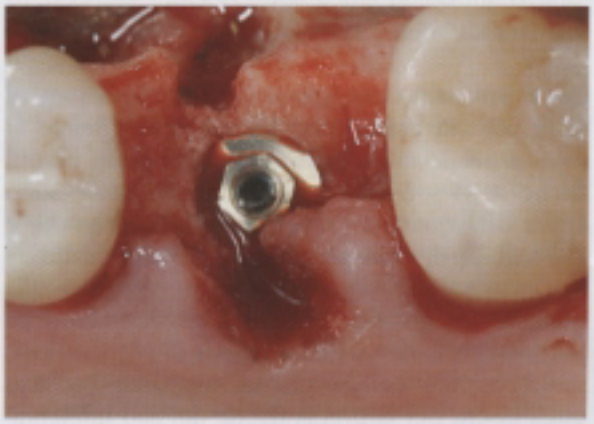

d

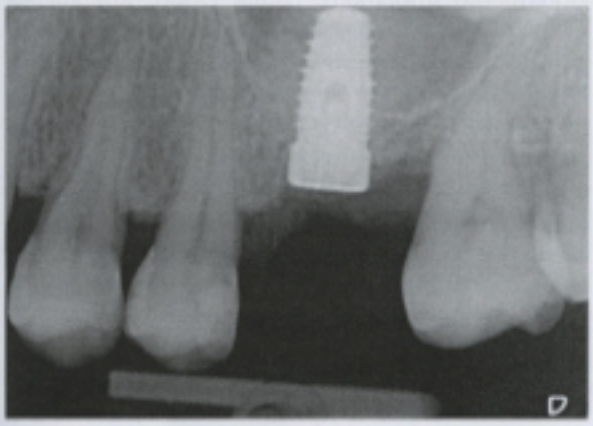

e

Fig. 12a-e Sequenza operativa del primo molare superiore di sinistra estratto per la presenza di una frattura verticale. Viene eseguito un impianto postestrattivo con contestuale minirialzo di seno crestale

Tabella VII Raccomandazioni cliniche per l'elevazione crestale del seno mascellare

Erosione corticale	IM3
Elevazione corticale	OT4

l'inserimento di un singolo impianto sia per impianti multipli ed è considerata predicibile quando l'altezza dell'osso residuo è di almeno 5-6 mm. La quantità minima d'osso alveolare ha la finalità di garantire una stabilità primaria implantare.
Numerose modifiche del protocollo originale sono state introdotte da vari autori (30), anche se quella più innovativa è senza dubbio successiva all'introduzione della chirurgia piezoelettrica, in particolare all'introduzione di alcuni inserti specifici per la preparazione del sito implantare. Infatti, la differenza sostanziale con la tecnica proposta da Summer è che, se prima veniva creata un'infrazione traumatica del pavimento del seno mascellare, attualmente, mediante questi nuovi inserti, il pavimento viene eroso delicatamente. Questa tecnica, oltre a essere maggiormente tollerata dal paziente, risulta essere molto più sicura nei confronti di eventuali perforazioni accidentali della membrana sinusale.

6.1 Tecnica chirurgica

Come accennato precedentemente, l'elevazione di seno per via crestale ricalca grossolanamente la tecnica proposta precedentemente dai vari autori, anche se vi sono alcune differenze. Queste sono legate alla quantità di osso alveolare presente e alla tecnica di erosione della corticale sinusale.

- *Quantità di osso alveolare.* In relazione alla quantità apico-coronale di osso residuo alveolare potrà essere utilizzata una tecnica di preparazione mista, oppure esclusivamente mediante l'utilizzo degli inserti per la preparazione del sito implantare. La scelta della preparazione alveolare mediante una tecnica o l'altra è da porre in relazione alla disponibilità di osso alveolare. Maggiore sarà la quantità di osso, più sarà indicato l'utilizzo delle frese rotanti, sino alla fresa corrispettiva dell'impianto selezionato, con un'estensione apicale fino alla corticale del seno mascellare. In questo modo sarà possibile preparare il sito implantare velocemente e si potrà avere uno spazio intraosseo adeguato alle procedure di erosione della corticale del seno mascellare. Nel caso fosse presente un quantitativo apico-coronale ridotto, sarà possibile preparare il sito esclusivamente con gli inserti implantari corrispondenti.
- *Erosione della corticale sinusale.* Questa fase chirurgica rappresenta l'aspetto più importante, in quanto dovrà essere eseguita in modo tale da assottigliare la corticale senza perforare la membrana sinusale. È consigliato il taglio della corticale mediante l'inserto IM3, per poi eseguire la dislocazione apicale del frammento mediante l'inserto OT4. Quest'ultimo verrà utilizzato per allargare la porzione ossea corticale in relazione al diametro implantare progettato, avendo comunque l'accortezza di mantenere un diametro minore rispetto a quello implantare, in modo da poter garantire una stabilità primaria ottimale anche in presenza di un quantitativo apico-coronale di osso alveolare ridotto.

Lo scollamento della membrana sinusale potrà essere agevolato da una visione diretta della membrana attraverso il sito di preparazione implantare; tale visione potrà essere facilitata dall'utilizzo di sistemi ingrandenti, dall'impiego di fibre ottiche coassiali e di microscollatori ricurvi. Il rialzo della membrana avverrà tramite l'inserimento di un materiale d'innesto, come suggerito dalla tecnica tradizionale di Summers. Data la forma ricurva, l'inserto OT4 potrà essere utilizzato senza vibrazione come compattatore del materiale d'innesto *(fig. 12; tabella VII)*.

7. Dislocamento del nervo alveolare inferiore

Nelle zone posteriori mandibolari spesso la quantità ossea apico-coronale disponibile per il posizionamento implantare risulta essere limitata sia da precedenti riassorbimenti ossei secondari alla perdita degli elementi dentali, sia dalla presenza del canale alveolare inferiore.
In passato la tecnica di lateralizzazione del nervo alveolare è stata utilizzata per poter inserire impianti di lunghezza adeguata. Tuttavia, gli incoraggianti risultati clinici degli impianti di lunghezza ridotta hanno limitato il campo di utilizzo della tecnica di lateralizzazione, riducendo la morbilità della riabilitazione implantare.
La lateralizzazione del nervo alveolare risulta decisamente invasiva – anche se nella maggior parte dei casi si verifica il ripristino della funzione e il

successo dell'operazione è, inoltre, legato all'esperienza chirurgica dell'operatore (31,32) – in quanto è elevata l'incidenza delle sequele postoperatorie.

7.1 Tecnica chirurgica

Nel presente lavoro viene illustrata una modifica della tecnica originale, denominata dislocamento del nervo alveolare inferiore. Questa tecnica trova la sua indicazione in casi selezionati in cui non è possibile un approccio mediante l'utilizzo di impianti corti e il paziente non è disposto ad accettare i rischi neurologici legati alla tecnica originale.
La tecnica di dislocamento del nervo alveolare mediante la chirurgia piezoelettrica non differisce da quella convenzionale in quanto al lembo di accesso. L'incisione viene eseguita a livello crestale, estendendo la linea almeno 1 cm oltre l'ipotetica zona dell'osteotomia. Incisioni verticali di rilasciamento mesiale e distale sono consigliate per aumentare la mobilizzazione del lembo e quindi ottenere una buona visibilità del campo operatorio, ma possono essere evitate in relazione all'estensione dell'incisione primaria crestale. Nella regione del forame mentoniero lo scollamento del lembo deve avvenire anche caudalmente a esso (33).
Lo scollamento avviene sempre a spessore totale, mantenendo il periostio integro per evitare emorragie che limitano la visibilità del campo operatorio e riducono gli ematomi postoperatori.
Esistono differenti linee di pensiero riguardo all'esecuzione dell'osteotomia.
La prima prevede un'osteotomia singola, che interessa anche la zona del forame mentoniero. La seconda possibilità è rappresentata dalla suddivisione dell'osteotomia in due parti, una di forma circolare comprendente il forame mentoniero e l'altra, di forma rettangolare, che interessa il decorso intraosseo del nervo alveolare (34).
Posteriormente l'osteotomia deve estendersi per almeno 1-2 cm, per poter riposizionare il fascio vascolo-nervoso in maniera più agevole.
Gli inserti piezoelettrici più utilizzati durante questo tipo di intervento sono gli stessi utilizzati per il prelievo di innesti ossei a blocco dal ramo mandibolare (OT1, OT2 e OT7). I bordi iniziali dell'osteotomia vengono iniziati mediante l'inserto OT2, che presenta una minor capacità di taglio, e completati con OT7 (35). Tutti gli inserti utilizzati per l'osteotomia devono essere inclinati in senso apico-coronale in modo da ridurre lo stiramento eccessivo del lembo. Questo accorgimento determina un'osteotomia bisellata in senso corono-apicale. Al termine dell'osteotomia questa avrà una dimensione apico-coronale di 5-6 mm, rispetto ai 10-12 mm di quelle eseguite nel passato.
Il taglio selettivo dei tessuti offerto dagli inserti offre un grande vantaggio clinico. Infatti, l'eventuale contatto accidentale con il nervo alveolare inferiore limita il rischio di creare una lesione irreversibile. Grazie alle tacche millimetrate di riferimento presenti sugli inserti è possibile calcolare la profondità di lavoro durante l'osteotomia e confrontarla con la misurazione preoperatoria eseguita sulla TC.
Il blocco osseo viene quindi sollevato delicatamente, facendo attenzione a separarlo dal fascio vascolo-nervoso sottostante, il quale deve essere lasciato nella sua sede.
Una volta che la midollare è stata esposta, si ricerca il fascio vascolo-nervoso rimuovendo il tessuto osseo circostante. Un volta liberato, il nervo viene leggermente mobilizzato vestibolarmente o lingualmente in relazione alla morfologia della cresta ossea residua e alla posizione dell'inserimento implantare dettato dalla futura posizione protesica.
Il fascio nervoso tollera uno stiramento indicativo del 10-20% senza determinare cambiamenti strutturali delle fibre (36), sebbene alcuni autori riferiscano percentuali inferiori di stiramento (37). Il danno permanente si verifica quando la fibra viene stirata oltre il grado di elasticità della fibra stessa.
Istologicamente, il nervo è costituito da un endonervio formato dalle fibre nervose e da un epinervio vascolarizzato che ha una funzione protettiva delle fibre stesse. Il danneggiamento dell'epinervio può causare la formazione di una cicatrice che, a sua volta, può determinare la compressione e la rotazione delle fibre dando origine a una fibrosi che può ridurre il grado di mobilità del nervo (38).
In un recente studio (39) su modello animale, si sono analizzate le potenzialità di danneggiare il nervo periferico (nervo sciatico di ratto) durante l'azione di taglio osseo. Sono stati presi in esame due scenari. Nel primo scenario il chirurgo non si accorge del contatto con il nervo e continua ad applicare la stessa forza utilizzata per tagliare l'osso (*working force*) per un periodo di circa 5 secondi. Il secondo scenario risulta essere deter-

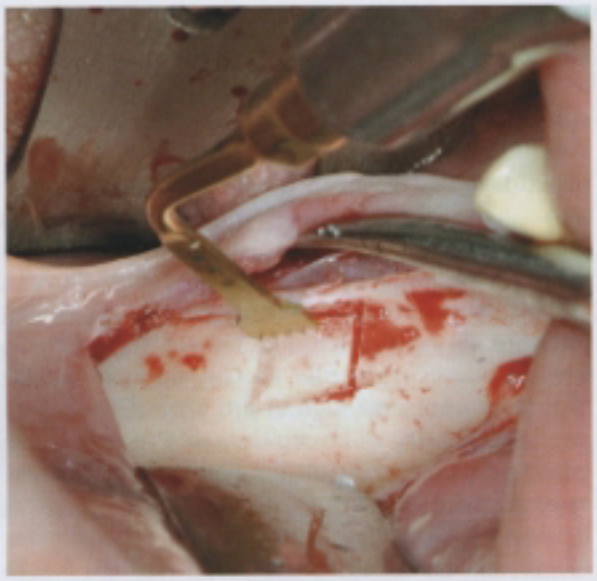

a

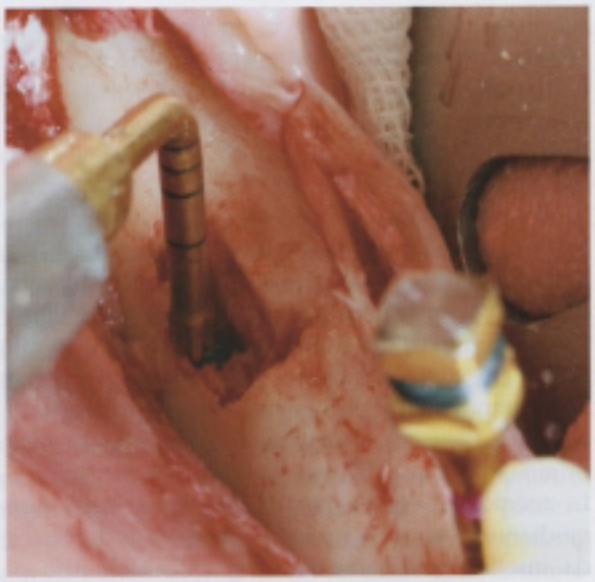

b

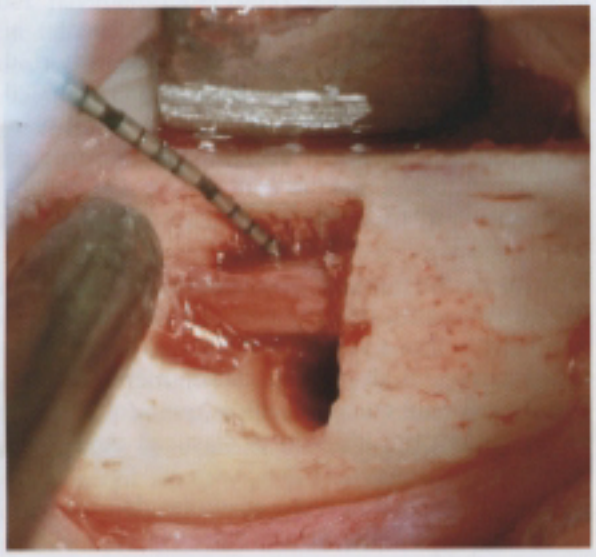

c

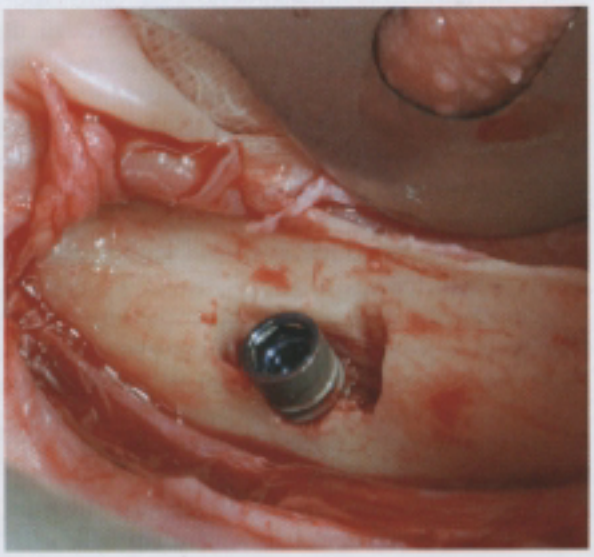

d

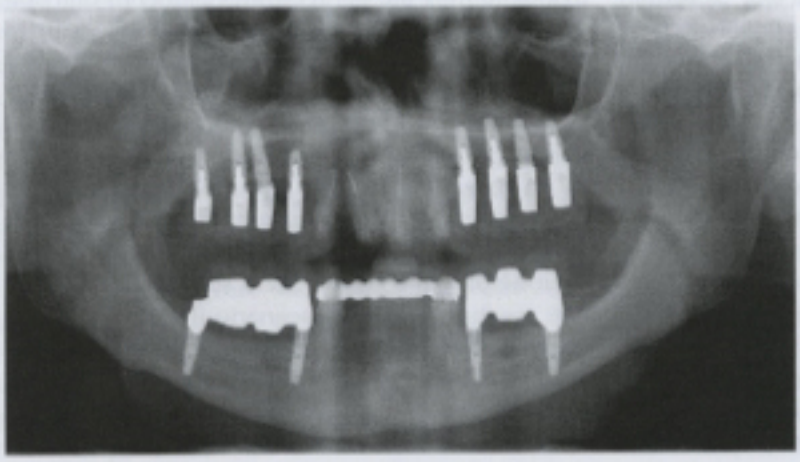

e

Fig. 13a-e Sequenza operativa della dislocazione del nervo alveolare inferiore con preparazione del sito implantare mediante l'utilizzo di inserti piezoelettrici

Tabella VIII Raccomandazioni cliniche per il dislocamento del nervo alveolare

Osteotomia		OT2	OT7	
Preparazione sito implantare	OP5	IM2	OT4	IM3

minato da un contatto accidentale durante l'azione di taglio osseo, che determina un surriscaldamento del nervo a una forza maggiore (*peak force*) ma per un periodo più breve (1 secondo). In conclusione, gli autori hanno riscontrato che, malgrado un contatto diretto degli inserti piezoelettrici con il nervo periferico, anche nello scenario peggiore non si verifica la dissezione del nervo ma possono essere indotti danni strutturali e funzionali che recuperano completamente nell'arco di 60-150 giorni postoperatori.

L'entità del danno era maggiore in seguito all'applicazione di una forza incrementale sul nervo, ma non per l'attivazione delle vibrazioni ultrasoniche. Dato che la modalità di utilizzo degli inserti piezoelettrici implica l'applicazione di una pressione limitata e intermittente per un risultato di taglio ottimale, ciò conferisce un margine di sicurezza maggiore rispetto all'uso delle frese o delle seghe oscillanti, le quali sono utilizzate tradizionalmente con una pressione maggiore di lavoro.

La sede implantare viene preparata mediante gli inserti per la preparazione del sito, utilizzando tutta la quantità di osso disponibile. Questi inserti offrono la possibilità di eseguire la preparazione implantare effettuando simultaneamente lo spostamento del fascio-vascolo nervoso ed evitando manovre di spostamento eccessive, come avveniva nel passato, per consentire l'azione di taglio delle frese implantari. Altro vantaggio, come accennato precedentemente, è che, in relazione alla posizione protesica, è possibile dislocare il nervo lingualmente senza doverlo forzatamente spostare vestibolarmente come avveniva nel passato. Ciò offre il vantaggio di eseguire una minore o nulla trazione del nervo, con conseguente minimo danno alla fibra nervosa.

Gli impianti, una volta inseriti, vengono ricoperti con un innesto osseo per evitare il contatto diretto tra la superficie implantare e il nervo alveolare inferiore. Alcuni autori suggeriscono di posizionare una membrana riassorbibile tra l'innesto e il nervo (40,41) in modo tale da evitare che eventuali spicule ossee possano danneggiare la fibra nervosa. Al termine è possibile riposizionare il blocco osseo vestibolare nella sua posizione originale *(fig. 13) (tabella VIII)*.

I dati sul ripristino della sensibilità riportati in letteratura sono variabili. A 6 mesi il 77% dei pazienti ha una funzionalità normale, il 21% presenta ipoestesia, il 2% ha una parestesia completa. A 18 mesi il 94% dei pazienti ha un recupero totale della sensibilità, mentre nel 4% permane ipoestesia e solo l'1% mantiene una parestesia (42).

8. Conclusioni

Le nostre scelte terapeutiche devono essere finalizzate alla semplificazione e alla riduzione della morbilità per il paziente. L'introduzione della chirurgia piezoelettrica ha apportato un notevole contributo alla chirurgia orale e in particolare alla chirurgia implantare, semplificando molte procedure chirurgiche, rendendole meno invasive e molto più sicure rispetto alle tecniche tradizionali utilizzate nel passato.

Tuttavia, bisogna sempre considerare che qualsiasi tecnica richiede una curva di apprendimento, unita all'approfondita conoscenza dell'utilizzo clinico delle procedure chirurgiche innovative e dei meccanismi di guarigione che stanno alla base del successo.

Conflitto di interessi

Gli autori dichiarano di essere esenti da conflitto di interessi.

Bibliografia

1. Vercellotti T, Nevins ML, Kim DM, et al. Osseous response following resective therapy with piezosurgery. Int J Periodontics Restorative Dent 2005;25(6):543-9.
2. Vercellotti T, Crovace A, Palermo A, Molfetta L. The piezoelectric osteotomy in orthopedics: clinical and histological evaluations (pilot study in animals). Mediterr J Surg Med 2001;9:89-95.
3. Misch CM, Misch CE, Resnik RR, Ismail YH. Reconstruction of maxillary alveolar defects with mandibular symphysis grafts for dental implants: a preliminary procedural report. Int J Oral Maxillofac Implants 1992;7(3):360-6.
4. Misch CM. Use of the mandibular ramus as a donor site for onlay bone grafting. J Oral Implantol 2000;26(1):42-9.
5. Vercellotti T. Piezoelectric surgery in implantology: a case

report—a new piezoelectric ridge expansion technique. Int J Periodontics Restorative Dent 2000;20(4):358-65.
6. Robiony M, Polini F, Costa F, Vercellotti T, Politi M. Piezoelectric bone cutting in multipiece maxillary osteotomies. J Oral Maxillofac Surg 2004;62(6):759-61.
7. Sohn DS, Ahn MR, Lee WH, Yeo DS, Lim SY. Piezoelectric osteotomy for intraoral harvesting of bone blocks. Int J Periodontics Restorative Dent 2007;27(2):127-31.
8. Capelli M. Autogenous bone graft from the mandibular ramus: a technique for bone augmentation. Int J Periodontics Restorative Dent 2003;23(3):277-85.
9. Capelli M. Tecniche di prelievo di osso autologo dai siti intraorali. In: Testori T, Weinstein R, Wallace S. La chirurgia del seno mascellare. Viterbo: Acme-Promoden, 2005:280-92.
10. Happe A. Use of a piezoelectric surgical device to harvest bone grafts from the mandibular ramus: report of 40 cases. Int J Periodontics Restorative Dent 2007;27(3):241-9.
11. Zeiter DJ, Ries WL, Sanders JJ. The use of a bone block graft from the chin for alveolar ridge augmentation. Int J Periodontics Restorative Dent 2000;20(6):618-27.
12. Scipioni A, Bruschi GB. Prosthetic solutions on Frialit Implants (Tubingen type). Presented at the 4th International Congress of the Italian Academy of Prosthodontics, Padova, 4-6 Ottobre 1988.
13. Scipioni A, Bruschi GB. Alveolar augmentation: new application for implants. In: Heimke G (ed) Osseointegrated Implants, Vol I. Boca Raton, FL: CRC Press, 1990:35-61.
14. Simion M, Baldoni M, Zaffe D. Jawbone enlargement using immediate implant placement associated with a split-crest technique and guided tissue regeneration. Int J Periodontics Restorative Dent 1992;12(6):462-73.
15. Vercellotti T. Piezoelectric surgery in implantology: a case report—a new piezoelectric ridge expansion technique. Int J Periodontics Restorative Dent 2000;20(4):358-65.
16. Scipioni A, Bruschi GB, Giargia M, Berglundh T, Lindhe J. Healing at implants with and without primary bone contact. An experimental study in dogs. Clin Oral Implants Res 1997;8(1):39-47.
17. Scipioni A, Bruschi GB, Calesini G. The edentulous ridge expansion technique: a five-year study. Int J Periodontics Restorative Dent 1994;14(5):451-9.
18. Scipioni A, Bruschi GB, Calesini G, Bruschi E, De Martino C. Bone regeneration in the edentulous ridge expansion technique: histologic and ultrastructural study of 20 clinical cases. Int J Periodontics Restorative Dent 1999;19(3):269-77.
19. Ercoli C, Funkenbusch PD, Lee HJ, Moss ME, Graser GN. The influence of drill wear on cutting efficiency and heat production during osteotomy preparation for dental implants: a study of drill durability. Int J Oral Maxillofac Implants 2004;19(5):335-49.
20. Harris BH, Kohles SS. Effects of mechanical and thermal fatigue on dental drill performance. Int J Oral Maxillofac Implants 2001;16(6):819-26.
21. Gaggl A, Schultes G, Kärcher H. Navigational precision of drilling tools preventing damage to the mandibular canal. J Craniomaxillofac Surg 2001;29(5):271-5.
22. Preti G, Martinasso G, Peirone B, et al. Cytokines and growth factors involved in the osseointegration of oral titanium implants positioned using piezoelectric bone surgery versus a drill technique: a pilot study in minipigs. J Periodontol 2007;78(4):716-22.
23. Vercellotti T, De Paoli S, Nevins M. The piezoelectric bony window osteotomy and sinus membrane elevation: introduction of a new technique for simplification of the sinus augmentation procedure. Int J Periodontics Restorative Dent 2001;21(6):561-7.
24. Blus C, Szmukler-Moncler S, Salama M, Salama H, Garber D. Sinus bone grafting procedures using ultrasonic bone surgery: 5-year experience. Int J Periodontics Restorative Dent 2008;28(3):221-9..
25. Wallace SS, Mazor Z, Froum SJ, Cho SC, Tarnow DP. Schneiderian membrane perforation rate during sinus elevation using piezosurgery: clinical results of 100 consecutive cases. Int J Periodontics Restorative Dent 2007;27(5):413-9.
26. Tatum H Jr. Maxillary and sinus implant reconstructions. Dent Clin North Am 1986;30(2):207-29.
27. Summers RB. A new concept in maxillary implant surgery: the osteotome technique. Compendium 1994;15(2):152, 154-6, 158 passim; quiz 162.
28. Summers RB. The osteotome technique: Part 3—Less invasive methods of elevating the sinus floor. Compendium 1994;15(6):698, 700, 702-4 passim; quiz 710.
29. Summers RB. The osteotome technique: Part 4—Future site development. Compend Contin Educ Dent 1995; 16(11): 1080, 1092 passim; quiz 1099.
30. Cordioli G, Majzoub Z. Tecniche crestali di rialzo del seno mascellare. In: Testori T, Weinstein R, Wallace S. La chirurgia del seno mascellare e le alternative terapeutiche. Viterbo: Acme-Promoden, 2005:257-77.
31. Friberg B, Ivanoff CJ, Lekholm U. Inferior alveolar nerve transposition in combination with Brånemark implant treatment. Int J Periodontics Restorative Dent 1992;12(6):440-9.
32. Rosenquist B. Fixture placement posterior to the mental foramen with transpositioning of the inferior alveolar nerve. Int J Oral Maxillofac Implants 1992;7(1):45-50.
33. Onstad MS. Repositioning of the inferior alveolar nerve for dental implants. Dent Implantol Update 1998;9(7):53-6.
34. Peleg M, Mazor Z, Chaushu G, Garg AK. Lateralization of the inferior alveolar nerve with simultaneous implant placement: a modified technique. Int J Oral Maxillofac Implants 2002;17(1):101-6.
35. Bovi M. Mobilization of the inferior alveolar nerve with simultaneous implant insertion: a new technique. Case report. Int J Periodontics Restorative Dent 2005;25(4):375-83.
36. Gellrich NC, Schramm A, Rustemeyer J, Schön R, Theodor Eysel U. Quantification of the neurodegenerative impact on the visual system following sudden retrobulbar expanding lesions - an experimental model. J Craniomaxillofac Surg 2002;30(4):230-6.
37. Bailey PH, Bays RA. Evaluation of long-term sensory changes following mandibular augmentation procedures. J Oral Maxillofac Surg 1984;42(11):722-7.
38. Metzger MC, Bormann KH, Schoen R, Gellrich NC, Schmelzeisen R. Inferior alveolar nerve transposition—an in vitro comparison between piezosurgery and conventional bur use. J Oral Implantol 2006;32(1):19-25.
39. Schaeren S, Jaquiéry C, Heberer M, Tolnay M, Vercellotti T, Martin I. Assessment of nerve damage using a novel ultrasonic device for bone cutting. J Oral Maxillofac Surg 2008;66(3):593-6.
40. Peleg M, Mazor Z, Chaushu G, Garg AK. Lateralization of the inferior alveolar nerve with simultaneous implant placement: a modified technique. Int J Oral Maxillofac Implants 2002;17(1):101-6.

41. Kahnberg KE, Henry PJ, Tan AE, Johansson CB, Albrektsson T. Tissue regeneration adjacent to titanium implants placed with simultaneous transposition of the inferior dental nerve: a study in dogs. Int J Oral Maxillofac Implants 2000; 15(1):119-24.
42. Rosenquist B. Fixture placement posterior to the mental foramen with transpositioning of the inferior alveolar nerve. Int J Oral Maxillofac Implants 1992;7(1):45-50.

Pervenuto in redazione nel mese di marzo 2009

Matteo Capelli
IRCSS Istituto Galeazzi
Clinica Odontoiatrica
via R. Galeazzi 4
20161 Milano
matcap@dentalbrera.com