Copyright by Quintessence
Not for Publication

Impianti postestrattivi in siti infetti: tre anni di follow-up

Francesco Zuffetti*, Tiziano Testori*, Matteo Capelli*, Fabio Galli*,
Andrea Parenti*, Luca Fumagalli*, Maria Cristina Rossi*, Massimo Del Fabbro*

Scopo: *valutare la percentuale di sopravvivenza di impianti postestrattivi posizionati in siti infetti rispetto a quelli inseriti in siti non infetti.* **Materiali e metodi**: *58 pazienti con 58 impianti divisi in 2 gruppi. Nel gruppo test (n = 29) sono stati inseriti impianti in siti postestrattivi con infezioni acute e croniche dopo accurata detersione, rimozione del tessuto infetto e disinfezione, mentre nel gruppo controllo (n = 29) sono stati inseriti impianti in siti privi di infezioni. Gli impianti sono stati riabilitati con carico differito. Sono state valutate le percentuali di sopravvivenza implantare dopo 3 anni di carico e le eventuali complicanze.* **Risultati**: *si sono verificati 2 insuccessi: uno nel gruppo test al posizionamento della corona provvisoria dopo 10 settimane e 1 nel gruppo controllo dopo l'inserimento della corona definitiva. Entrambi gli insuccessi sono avvenuti in pazienti fumatori (> 10 sigarette/die). Si sono registrate due periimplantiti a due anni di distanza che non hanno comunque pregiudicato il successo finale. Le percentuali di sopravvivenza erano del 96,5% in entrambi i gruppi.* **Conclusioni**: *il posizionamento di impianti postestrattivi in siti infetti e non infetti ha registrato la stessa percentuale di successo a 3 anni. Pertanto, la presenza di infezioni a livello del postestrattivo non sembra rappresentare una controindicazione alla terapia implantare, pur essendo necessari ulteriori studi a conferma di questo risultato.*

Parole chiave: *Impianti postestrattivi, Infezioni endodontiche acute e croniche, Sopravvivenza implantare.*

INTRODUZIONE

Il posizionamento di un impianto in un sito post-estrattivo è stato descritto per la prima volta da Schulte e Heimke1976[1] e Schulte 1978[2].

L'inserimento di impianti postestrattivi immediati comporta vantaggi e svantaggi (Tab. 1)[3], ma in generale è considerata una procedura chirurgica più complessa rispetto all'inserimento di impianti in osso nativo. Secondo il protocollo convenzionale, sarebbe necessario attendere almeno 4 mesi, tempo necessario per la neoformazione ossea nel sito di estrazione.

Dopo un'estrazione dentale i mascellari vanno incontro ad atrofia, causata dal riassorbimento osseo sia orizzontale che verticale. Uno dei fattori che condiziona questo processo è rappresentato da una modificazione del supporto vascolare del sito estrattivo. In quest'ultimo viene a mancare la vascolarizzazione proveniente dal legamento parodontale, un sottile strato fibroso riccamente innervato ed irrorato, che connette il dente all'osso alveolare e viene perso con il dente estratto. La porzione di osso alveolare in cui si inseriscono le fibre del legamento parodontale viene detta "bundle bone" e la sua mancanza di funzione (sollecitazione meccanica dovuta ai carichi occlusali) dopo l'estrazione, è ritenuta una delle cause di atrofia alveolare[4]. Il bundle bone è maggiormente presente sul margine vestibolare dell'alveolo, che va incontro a un riassorbimento maggiore rispetto a quello palatale/linguale, come rilevato da Araujio[4]. Il posizionamento di un impianto immediatamente dopo un'estrazione, non previene il riassorbimento del processo alveolare[5]. In merito al tempo raccomandato prima dell'inserimento implantare la 3ª Consensus Conference ITI del 2004[6] ha proposto una classificazione basata sulle modificazioni dimensionali, istologiche e morfologiche del sito estrattivo (Tab. 2).

Una condizione importante nel posizionamento di un impianto postestrattivo è la stabilità primaria in quanto micromovimenti compresi in un range da 50 a 150 micron non interferiscono con l'osteointegrazione, mentre micromovimenti superiori ai 200 micron sembrano influenzare negativamente il processo di osteointegrazione.[7,8]

La presenza di infezioni endodontiche (Figg. 1, 2) o parodontali in un sito postestrattivo è considerato, secondo alcuni Autori, una controindicazione all'implantologia in quanto la patologia presente potrebbe compromettere l'ostointegrazione. Tuttavia, studi più recenti[9-15] hanno

* Università degli Studi di Milano, Istituto Ortopedico Galeazzi Spa. Dipartimento di Scienze Biomediche, Chirurgiche e Odontoiatriche, I.R.C.C.S. Istituto Ortopedico Galeazzi, Servizio di Odontostomatologia - Direttore: Prof. R. L. Weinstein - Reparto di Implantologia e Riabilitazione Orale - Responsabile: Dr. T. Testori.

Indirizzo per la corrispondenza:
Tiziano Testori
Istituto Ortopedico Galeazzi
Via Riccardo Galeazzi, 4 - 20161 Milano
E-mail: info@tiziano-testori.it

Copyright by QUINTESSENZA EDIZIONI s.r.l. Tutti i diritti sono riservati in ogni sua parte è sono ad uso strettamente personale.
È severamente vietata ogni tipo di riproduzione, copia, duplicazione, traduzione e trasmissione elettronica.

Copyright by Quintessenza
Not for Publication

Tabella 1 Vantaggi e svantaggi degli impianti postestrattivi immediati

Vantaggi	Svantaggi
Singola procedura chirurgica	La morfologia dell'alveolo postestrattivo può determinare la scorretta posizione implantare
Ridotto tempo di trattamento rispetto al posizionamento implantare tipo 3 e 4	La morfologia dell'alveolo postestrattivo può determinare carenza di stabilità primaria
Buona disponibilità di spazio per il posizionamento implantare	Carenza di tessuti molli per la gestione del lembo e la chiusura per prima intenzione
Difetti marginali a 2-3 pareti con buon potenziale rigenerativo	Aumentato rischio di recessioni vestibolari
	Aumentata complessità del trattamento rispetto all'intervento tipo 2 e 3

Da Koh e Coll.[3] modificata

Tabella 2 Classificazione degli impianti postestrattivi

Tipo 1	Tipo 2	Tipo 3	Tipo 4
Inserimento immediato dell'impianto nel sito post-estrattivo senza guarigione dei tessuti duri o molli	Inserimento precoce (4-8 settimane di guarigione) con guarigione dei tessuti molli a copertura dell'alveolo ma senza guarigione del tessuto osseo	Inserimento precoce con parziale guarigione del tessuto osseo (12-16 settimane). Il sito postestrattivo presenta guarigione dei tessuti molli e significativa guarigione del tessuto osseo	Inserimento tardivo (più di 6 mesi dopo l'estrazione) il posizionamento dell'impianto è in un sito edentulo completamente guarito

Fig. 1 Patologia apicale a carico dell'elemento 13 con fistola.

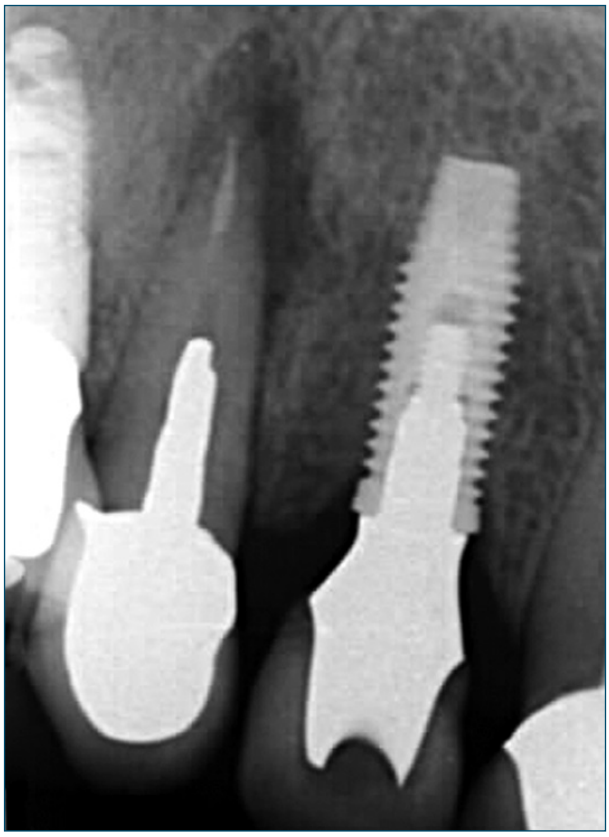

Fig. 2 Radiografia endorale con radiotrasparenza apicale.

Copyright by QUINTESSENZA EDIZIONI s.r.l. Tutti i diritti sono riservati in ogni sua parte è sono ad uso strettamente personale.
È severamente vietata ogni tipo di riproduzione, copia, duplicazione, traduzione e trasmissione elettronica.

Copyright by Quintessenza
Not for Publication

Tabella 3 Classificazione degli impianti postestrattivi

Patologie del dente estratto (Gruppo 1)		Patologie del dente estratto (Gruppo 2)	
Patologia apicale cronica (granuloma)	15	Carie	18
Patologia apicale acuta (fistola)	9	Problemi parodontali	7
Fratture verticali (ascesso gengivale)	5	Problemi endodontici	4

mostrato risultati soddisfacenti per impianti posizionati in siti con patologia periapicale o, come dimostrato da Novaes[16,17], l'inserimento di impianti in siti con infezioni croniche non è controindicato qualora si attuino tutte le misure di detersione e disinfezione del sito e adeguata terapia antibiotica preliminare all'intervento implantare.

Lo scopo di questo studio è valutare la sopravvivenza implantare di impianti posizionati in siti infetti con patologie endodontiche sia acute che croniche rispetto a impianti inseriti in siti non infetti dopo almeno 3 anni di follow-up.

MATERIALI E METODI

In questo studio sono stati arruolati 58 pazienti (30 donne e 28 uomini) di età compresa tra i 25 e i 65 anni, di cui 16 fumatori. Ogni paziente selezionato necessita l'estrazione di un elemento dentale nell'arcata superiore o inferiore. I pazienti sono stati divisi in due gruppi: nel gruppo test l'elemento dentale da estrarre presenta un'infezione endodontica o parodontale acuta o cronica o frattura verticale, nel gruppo controllo l'indicazione all'estrazione è dovuta a processi cariosi o patologie endodontiche, in assenza di infezioni acute, croniche o patologie parodontali (Tab. 3).

Tutti i pazienti selezionati presentano dal punto di vista medico generale anamnesi negativa e assenza di patologie sistemiche acute o croniche che possano controindicare l'intervento chirurgico. Durante la chirurgia, tutti gli impianti (Biomet 3i, Palm Beach Gardens, FL, USA) sono stati inseriti con stabilità primaria non inferiore a 30 Ncm.

Dei 58 denti estratti 30 sono premolari, 17 molari, 3 canini e 8 incisivi suddivisi per arcata (Tab. 4).

Tabella 4 Tipi di denti estratti

Premolari superiori	18
Premolari inferiori	12
Molari superiori	10
Molari inferiori	7
Canini superiori	3
Incisivi superiori	4
Incisivi inferiori	4

In base all'esame radiografico e clinico è stata verificata la presenza di una quantità di osso compatibile con un impianto di almeno 8,5 mm di lunghezza. L'esame radiografico prevede una radiografia periapicale con centratore di Rinn e, nei casi in cui sia presente un grave difetto osseo o la vicinanza di strutture anatomiche nobili, una TC.

Tutti i pazienti sono stati trattati con 1g di amoxicillina e acido clavulanico (Augmentin) ogni 12 ore per 6 giorni, iniziando 24 ore prima dell'intervento, 600 mg di ibuprofene (Brufen) ogni 12 ore per 3 giorni, iniziando un'ora prima dell'intervento e con 2 sciacqui al giorno con clorexidina 0,2% collutorio (Dentosan) per 15 giorni dopo l'intervento.

La tecnica chirurgica prevede una procedura senza elevazione del lembo in presenza di corticale vestibolare (Fig. 3) preservata nel primo gruppo mentre, nel secondo gruppo, un'incisione intrasulculare con rilascio mesiale per un difetto osseo legato al processo acuto (fistola o essudato purulento).

I denti sono stati estratti in maniera atraumatica con l'utilizzo della tecnica piezoelettrica (Fig. 4), cercando di preservare al meglio l'osso alveolare. Gli impianti sono stati posizionati almeno 2 mm al di sotto della cresta ossea vestibolare e 3 mm al di sotto della giunzione amelo-cementizia degli elementi dentali adiacenti e successivo inserimento di un pilastro di guarigione. Nei casi in cui le pareti ossee dell'alveolo postestrattivo risultassero integre e la discrepanza implanto-alveolare fosse minore o uguale a 3 mm non si è ricorso a tecniche rigenerative, ma si è riempito lo spazio periimplantare con spugne di collagene (Condress). Nei casi di discrepanza maggiore o in presenza di un difetto osseo verticale o orizzontale è stato inserito un biomateriale quale riempitivo del difetto (Bio-Oss®, Geistlich Pharma, Wolhusen, Svizzera) (Figg. 5-8) con membrana in collagene a ricopertura dell'innesto (Bio-Gide®, Geistlich Pharma). Terminata la chirurgia i lembi sono suturati con sutura 6/0 non riassorbibile.

Dopo 8-12 settimane dalla chirurgia si posiziona una corona provvisoria, previa valutazione della stabilità dell'impianto con ISQ (Osstell) (Fig. 9) non inferiore a 60 e, 4 mesi dopo, il provvisorio viene sostituito con una corona in ceramica.

Copyright by QUINTESSENZA EDIZIONI s.r.l. Tutti i diritti sono riservati in ogni sua parte è sono ad uso strettamente personale.
È severamente vietata ogni tipo di riproduzione, copia, duplicazione, traduzione e trasmissione elettronica.

Copyright by Quintessenza
Not for Publication

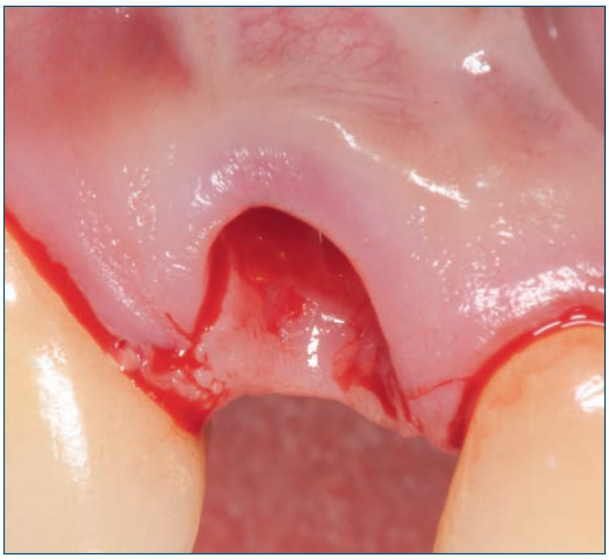

Fig. 3 Estrazione atraumatica (flapless).

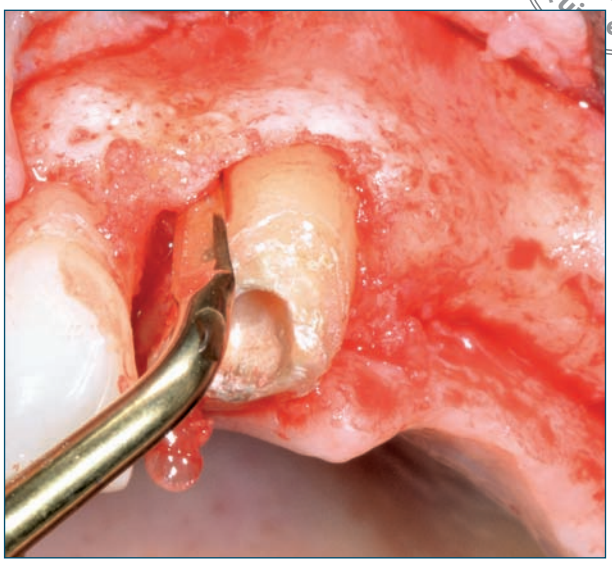

Fig. 4 Estrazione della radice con tecnica piezoelettrica.

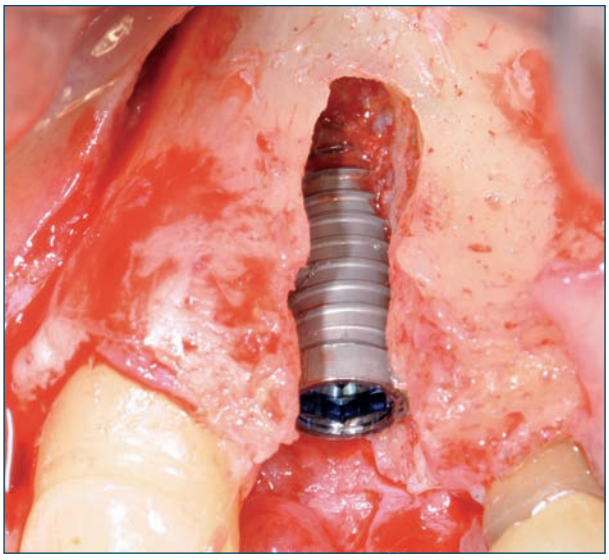

Fig. 5 Difetto osseo > di 3 mm.

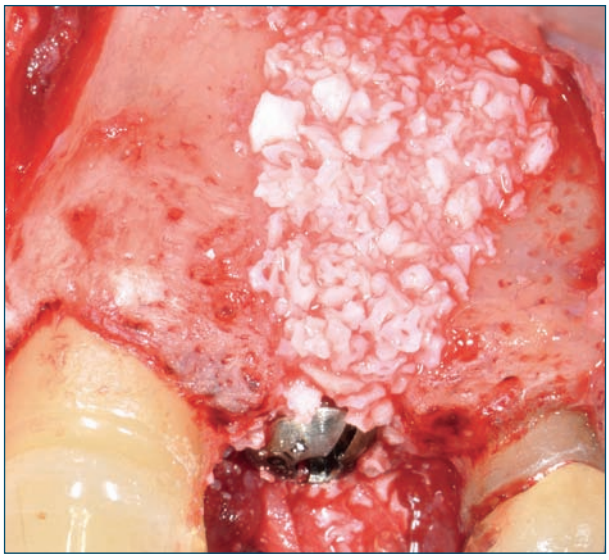

Fig. 6 Riempimento del difetto con biomateriale (Bio-Oss®).

Tabella 5 Caratteristiche degli impianti

Tabella impianti			
Lunghezza	Diametro		
	5	4	3
13 mm	2	14	4
11,5 mm	10	16	-
10 mm	2	7	-
8,5 mm	3	-	-

RISULTATI

Sono stati inseriti un totale di 58 impianti in 58 pazienti tra il 2008 e il 2010. Tutti gli impianti hanno raggiunto un follow-up di 36 mesi. Si sono verificati due insuccessi, uno nel gruppo test, precedentemente al posizionamento della corona provvisoria e, il secondo, nel gruppo controllo, 4 mesi dopo l'applicazione della corona definitiva. Entrambi gli insuccessi sono avvenuti in pazienti fumatori (> 10 sigarette/die).

Due impianti a due anni dal posizionamento hanno presentato una periimplantite che è stata trattata effica-

Copyright by QUINTESSENZA EDIZIONI s.r.l. Tutti i diritti sono riservati in ogni sua parte è sono ad uso strettamente personale.
È severamente vietata ogni tipo di riproduzione, copia, duplicazione, traduzione e trasmissione elettronica.

Copyright by Quintessenza
Not for Publication

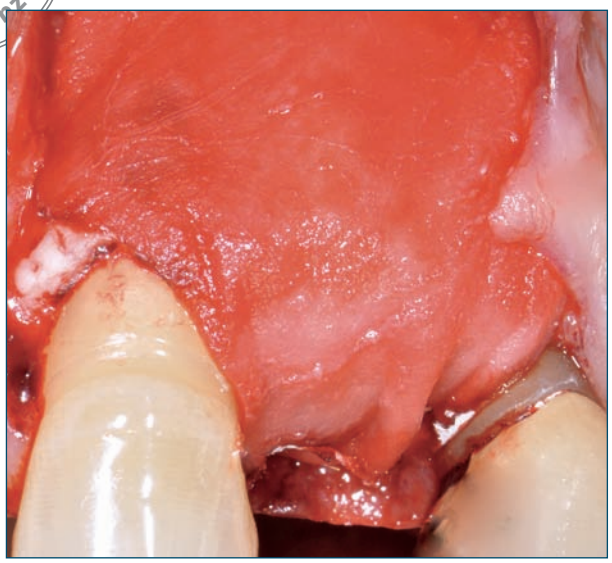

Fig. 7 Membrana in collagene a ricopertura dell'innesto.

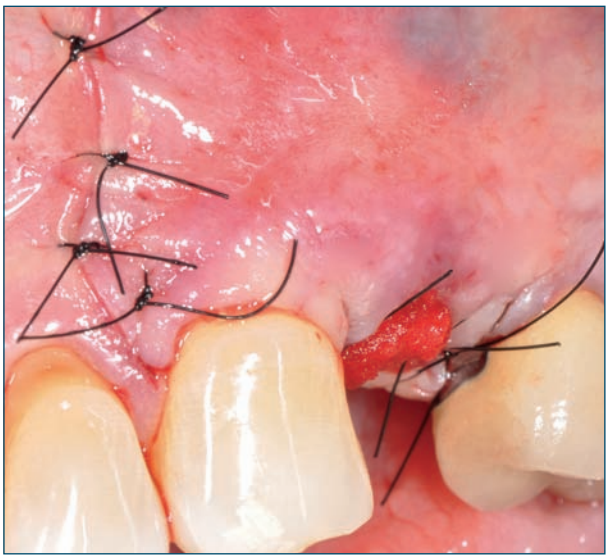

Fig. 8 Al termine della procedura i lembi vengono suturati con sutura 6/0 non riassorbibile.

Fig. 9 Valutazione della stabilità implantare primaria mediante analisi della frequenza di risonanza (ISQ, Osstell).

cemente, senza compromettere il successo della terapia. Nessuna sintomatologia algica o mobilità degli impianti è stata registrata nel periodo successivo.

La tabella 5 riporta lunghezza e diametro degli impianti utilizzati. Nel decorso postoperatorio in 4 pazienti si è verificato un edema nel mascellare superiore con ecchimosi, entrambi risolti dopo 10 giorni.

In due pazienti si è avuto lo svitamento del pilastro di guarigione che ha portato alla sua sostituzione a distanza di 3 settimane, previa eliminazione del tessuto infiammatorio nel sito implantare, senza pregiudicare il successo della terapia.

DISCUSSIONE

In certe condizioni cliniche, quando il trattamento endodontico è impraticabile o il ritrattamento non risulta in grado di migliorare il risultato iniziale, l'estrazione del dente e il posizionamento di un impianto diviene una valida alternativa terapeutica, come dimostrato anche da una recente revisione della letteratura di Del Fabbro e Coll.[18]. Benché la presenza di un'infezione attiva sia stata a lungo considerata una delle maggiori controindicazioni all'inserzione di un impianto postestrattivo, numerose ricerche riportano come questa scelta terapeutica porti ad eccellenti risultati.

Copyright by QUINTESSENZA EDIZIONI s.r.l. Tutti i diritti sono riservati in ogni sua parte è sono ad uso strettamente personale.
È severamente vietata ogni tipo di riproduzione, copia, duplicazione, traduzione e trasmissione elettronica.

Copyright by Quintessenza
Not for Publication

In questo studio il posizionamento di impianti postestrattivi in siti infetti da patologie acute o croniche non ha portato ad un aumento dell'insuccesso implantare.

Vari studi pubblicati recentemente[9-15,18] dimostrano risultati soddisfacenti per impianti posizionati in siti con processi patologici periapicali e la presenza di infezioni acute o croniche non rappresenta una controindicazione, qualora si utilizzino tutte le misure di detersione dell'alveolo e sia prescritta un'adeguata terapia antibiotica prima dell'intervento. Inoltre, la stabilità primaria dell'impianto con un torque non inferiore a 30 Ncm rappresenta un fattore importante nella procedura chirurgica di inserimento di un impianto postestrattivo.

Un lavoro retrospettivo su 64 pazienti, pubblicato da Fugazzotto[10] nel 2011 su impianti immediati in siti infetti, con o senza lesioni periapicali, ha confermato la stessa percentuale di successo in entrambe le procedure.

Una revisione della letteratura pubblicata da Waasdorp[11] nel 2010 suggerisce come l'inserimento di impianti immediati in siti infetti sia un trattamento predicibile attuando una completa pulizia del sito, in presenza di stabilità primaria e utilizzando terapia antibiotica prima dell'intervento.

Anche un recente lavoro retrospettivo di Meltzer[12] del 2012 conferma questi risultati con una percentuale di sopravvivenza implantare a due anni del 98,7%.

I risultati di questo studio inoltre confermano che dopo tre anni di follow-up la percentuale di successo in entrambi i gruppi di studio è simile: sia nel gruppo flapless sia nel gruppo in cui si è utilizzato un lembo chirurgico con tecnica GBR associata.

In conclusione gli studi presenti in letteratura confermano come questa tecnica sia affidabile e predicibile, ma, pur presentando numerosi vantaggi sia in pazienti con infezioni periapicali, associata a tecniche rigenerative, che in pazienti con tecnica flapless, sono necessari ulteriori studi a lungo termine che confermino questi risultati. Sicuramente, il dato comune è che la detersione del sito infetto con asportazione dal tessuto infiammatorio, la prescrizione di una adeguata antibiotico-terapia, la stabilità primaria dell'impianto rappresentano condizioni indispensabili affinché questo trattamento conduca ad un'elevata percentuale di successo.

BIBLIOGRAFIA

1. Shullte W, Heimke G. The Tubingen immediate implant 1976. Die Quintessenz 27:17-23.
2. Schulte W, Kleinekenscheidt H, Lindner K, Schareyka R. The Tubingen immediate implant in clinical studies.1978Deutsche Zahnarztliche Zeitschrift 33:348-359.
3. Koh RU, Rudek I, Hom-Lay Wang. Immediate Implant Placement: Positives and Negatives. Implant Dentistry 2010;19(2):98-108.
4. Araujo M, Lindhe G. Dimensional ridge alterations following tooth extraction. An experimental study in the dog. Journal of Clinical Periodontology 2005; 32:212-218.
5. Botticelli D, Berglundh T, Lindhe J. Hard-tissue alterations following immediate implant placement in extraction sites. J Clin Periodontol. 2004 Oct;31(10):820-8.
6. Hammerle C H, Chen S T Wilson T G Jr. Consensus statements and recommended clinical procedures regarding the placement of implants in extraction sockets.International Journal of Oral Maxillofac. Implants 2004;19(Suppl):26-28.
7. Unthoff HK, Germain J P. The reversal of tissue differentiation around screws. Clin Orthop 1975;123:248-252.
8. Szmukler Moncler S, Salama S, Reingewirtz Y, Dubrille JH. Timing of loading and effect of micromotion on bone-implant interface.A rewiew of experimental literature.J Biomed.Mat.Res(Appl.Biomaterials)1998;43:192-203.
9. Villa R, Rangert B. Immediate and early function of implants placed in extraction sockets of maxillary infected teeth: A pilot study. Journal of Priodontology 2007;81:801-808.
10. Fugazzotto P. A retrospective Analysis of Implants immediately Placed in sites with an without Periapical Pathology in 64 Patients. Journal of Periodontology 2011;May.
11. Waasdorp JA, Evian CI, Mandracchia M. Immediate Placement of Implants Into Infected Sites: A systematic Rewiew of the Literature. J Periodontology 2010;81:801-808.
12. Meltzer AM. Immediate Implant Placement and Restoration in Infected Sites. International Journal of Periodontics & Restorative Dentistry 2012; Vol 32 Number 5.
13. Del Fabbro M, Boggian C, Taschieri S. Immediate implant placement into fresh extraction sites with chronic periapical pathology features combined with plasma rich in growth factors:Preliminary results of single-cohort study.Journal of Oral& Maxillofacial Surgery 2009;67(11):2476-2484.
14. Lindeboom J AH, Tjiook Y, Kroon FHM. Immediate placement of implants in periapical infected sites:a prospective randomized study in 50 patients.Oral SurgOral Med Pathol Oral Radiol Endod 2006;101:705-710.
15. Crespi R, Capparè P, Gherlone E. Fresh-sockets implants in periapical infected sites in humans. J Periodontology 2010Mar;81:39378-383).
16. Novaes AB Jr, Novaes AB. Immediate implants placed into infected sites: A clinical report. Int J Oral Maxillofac. Implants 1995;10:609-613.
17. Novaes AB Jr, Marcaccini AM, Souza SL, Taba M Jr, Grisi MF. Immediate placement of implants into periodontally infected sites in dog: histomorphometric study of bone implant contact. Int J. Oral Maxillofac.Implants 2003;18:391-398.
18. Del Fabbro M, Ceresoli V, Taschieri S, Ceci C, Testori T. Immediate loading of post-extraction implants in the esthetic area. Systematic review of the literature. Clinical Implant Dentistry & Related Research 2013 (in Press DOI: 10.1111/cid.12074).

Copyright by QUINTESSENZA EDIZIONI s.r.l. Tutti i diritti sono riservati in ogni sua parte è sono ad uso strettamente personale.
È severamente vietata ogni tipo di riproduzione, copia, duplicazione, traduzione e trasmissione elettronica.