# Il riassorbimento osseo perimplantare nella tecnica postestrattiva

LAVORO ORIGINALE (21-26)

L. Fumagalli
A. Parenti
M. Capelli
F. Zuffetti
F. Galli
S. Taschieri
M. Del Fabbro
T. Testori

Università degli Studi di Milano
Facoltà di Medicina e Chirurgia
Dipartimento di Scienze Cliniche "L. Sacco"
Istituto Ortopedico Galeazzi (IRCSS)
Reparto di Implantologia e Riabilitazione Orale
Responsabile: dott. T. Testori

**Riassunto**

■ Il protocollo classico di posizionamento implantare prevedeva una guarigione di 2/3 mesi della cresta alveolare dopo l'estrazione dell'elemento dentale e un periodo di 3/6 mesi in assenza di carico affinché l'impianto raggiunga una osteointegrazione.
I dati recenti della letteratura hanno ampiamente rivisitato questi concetti, modificando tempi di guarigione e di carico.
Il protocollo chirurgico postestrattivo permette di ridurre il numero di interventi a cui il paziente deve sottostare per ottenere una riabilitazione implantare. Nondimeno il tempo totale del trattamento viene ridotto.
Una corretta gestione della tecnica chirurgica rappresenta la chiave di volta nella risoluzione del caso clinico.

**Abstract**

***Bone resorption around post-extraction implants***

■ *Traditional treatment protocols suggested a healing time of 2 to 3 months for alveolar ridge remodelling following tooth extraction and an additional waiting time of 3 to 6 months without loading after implant insertion were needed to achieve a full osseointegration.*
*Recently data coming from scientific literature allowed to review this approach, changing extensively the times of healing and loading.*
*Placing dental implants into fresh extraction sockets can be a successful treatment option and reduces the total amount of surgery. Nevertheless the time of implant treatment is reduced.*
*A good surgical procedures is the key to obtain predictable results.*

## Clinical implications

■ L'utilizzo degli impianti postestrattivi risulta una metodica affidabile e predicibile. I dati della letteratura dimostrano percentuali di successo elevate e paragonabili a quella di impianti inseriti con il protocollo classico.

■ *Insertion of implants in fresh extraction sockets is a reliable and predictable treatment option. Data in scientific literature show that success rate of this technique are high and similar to those of traditionally inserted implants.*

**Parole chiave**
Impianti
Protocollo chirurgico postestrattivo
Estrazione

**Key words**
*Dental implant*
*Immediate loading*
*Tooth extraction*

## Introduzione

▪ La scelta di posizionare un impianto contestualmente all'estrazione dell'elemento dentale offre a prima vista tre vantaggi: minor numero di interventi, riduzione dei tempi di guarigione, presunto minore riassorbimento osseo.
Analizzando però in maniera più scientifica questi punti, si evince come i primi due siano incontrovertibili mentre l'ultimo appare alquanto infondato.
Per meglio capire perché il posizionamento postestrattivo di un impianto non riduce il riassorbimento osseo dell'alveolo, è opportuno trattare *in primis* le basi anatomiche e biologiche che influiscono sul riassorbimento della cresta alveolare a seguito di un'estrazione.

## Processo di riassorbimento

▪ Uno dei fattori che condizionano il processo di riassorbimento è rappresentato da una modificazione del supporto vascolare del sito estrattivo.
Anatomicamente la vascolarizzazione dei tessuti duri e molli è data da tre principali origini: ossea midollare, dal legamento parodontale e dal periostio. A seguito dell'estrazione dentale, il supporto vascolare del legamento parodontale viene a perdersi.
L'osso alveolare propriamente detto corrisponde a una lamina che ricopre l'interno dell'alveolo e termina sulla corticale esterna ricoprendo anche per qualche millimetro il versante vestibolare. Tale lamina trova la sua corrispondenza nell'elemento dentale nel cemento radicolare. È infatti su questi due supporti che le fibre di Sharpey si inseriscono e articolano l'elemento dentale nel processo alveolare. La perdita del supporto vascolare parodontale induce il riassorbimento dell'osso alveolare propriamente detto e soprattutto della porzione vestibolare che è costituita prevalentemente da questa lamina ossea.
Inoltre l'alveolo è posizionato in maniera eccentrica rispetto alla cresta ossea. La parete linguale/palatale risulta più spessa rispetto alla corrispondente vestibolare soprattutto nel settore frontale. Nella parte linguale la componente midollare è ben rappresentata e quindi ha un supporto vascolare superiore rispetto alla corrispondente vestibolare. Questo spiega il differente grado di riassorbimento dell'alveolo tra i due versanti rilevato da Araujo et al. (1, 2).
Inoltre è stato notato come questo riassorbimento sia maggiore nella zona molare rispetto a quella premolare e superiore nel mascellare inferiore rispetto al superiore (8).
L'entità del riassorbimento (30%) si verifica nei primi 3 mesi dopo l'estrazione in alveoli lasciati vuoti, mentre a 12 mesi il 50% dell'ampiezza della cresta alveolare andava persa.
Molti studi hanno analizzato il processo di guarigione di alveoli innestati dal punto di vista istologico; tuttavia pochi hanno preso in considerazione in senso dimensionale l'esito di una procedura di innesto nell'alveolo a seguito dell'estrazione.
Nevins et al. (7) hanno recentemente verificato il livello di riassorbimento mediante analisi TC confrontando alveoli postestrattivi innestati con osso bovino deproteinizzato (Bio-Oss®) e alveoli lasciati vuoti. I risultati dimostrano come i casi trattati con Bio-Oss® che presentavano una perdita della corticale vestibolare inferiore al 20% erano il 79% (15 su 19), mentre i siti controllo, che evidenziavano una perdita della corticale vestibolare superiore al 20%, erano 12 su 17 (71%). Quindi l'alveolo innestato con biomateriale è soggetto a riassorbimento osseo, anche se in misura minore rispetto ad alveoli lasciati vuoti.
Nel 2003 Schropp et al. (9) hanno valutato la guarigione di impianti postestrattivi a paragone di impianti posizionati a guarigione avvenuta (3 mesi dall'estrazione). La percentuale di successo degli impianti postestrattivi è risultata inferiore rispetto alle zone già edentule (91% *vs* 96%), ma il posizionamento di un impianto all'atto dell'estrazione non influiva sull'entità di riassorbimento complessivo. È stato però notato come nel gruppo di controllo risultasse una minore capacità di riparare il difetto osseo così creato. Questo comportamento è stato messo in relazione con i meccanismi di guarigione dell'alveolo che, nel caso del gruppo differito, risultava ormai esaurito. Il gruppo è poi stato rivalutato a 2 anni in termini di riassorbimento osseo marginale e profondità di sondaggio, dimostrando una differenza non significativa tra le due modalità.
Inoltre è stato visto come il riassorbimento crestale orizzontale in siti trattati con impianti postestrattivi possa arrivare anche al 50% dell'ampiezza del difetto osseo vestibolare, mentre a livello linguale il riassorbimento osseo raggiungeva il 30% della dimensione del difetto linguale (3). Quindi, alla luce di quanto esposto, il principio di inserire un impianto postestrattivo per ridurre il riassorbimento osseo crestale non è supportato dalla letteratura scientifica (5).
La scelta di utilizzare impianti postestrattivi non può

però essere dettata solamente dalla necessità di ridurre il numero di interventi e il tempo di guarigione. Altri sono invece i fattori che condizionano il posizionamento. Tali parametri sono legati alle caratteristiche del sito di intervento (tessuti duri e molli) ma anche da fattori legati al paziente in generale.

## Selezione del paziente

La selezione del paziente e del caso clinico deve essere attentamente valutata. Tra i fattori da prendere in considerazione ci sono: l'età del paziente e le sue aspettative, la posizione dell'elemento dentale da sostituire, la linea del sorriso, il numero di elementi dentali persi, il biotipo parodontale, lo stato dei denti contigui, l'igiene orale del paziente, la quantità ossea, la presenza di gengiva cheratinizzata e la posizione implantare. Non di meno deve essere opportunamente valutata la capacità operatoria del chirurgo di ottenere una buona stabilità primaria anche con quantità ossee ridotte e, inoltre, la padronanza nell'utilizzo di tecniche rigenerative (si veda la **scheda chirurgica step by step** a pag. 27).

**Variabili da valutare per un impianto postestrattivo:**

- aspettative del paziente
- posizione dell'elemento dentale
- numero di elementi da sostituire
- biotipo parodontale
- supporto osseo degli elementi adiacenti
- sondaggio delle pareti ossee residue
- esperienza dell'operatore

La prima considerazione che deve essere fatta riguarda l'aspettativa del paziente e la sua età; pazienti giovani con una grande richiesta estetica mal si prestano a una terapia implantare postestrattiva soprattutto all'inizio della propria curva di apprendimento. In questi casi, specialmente quando gli spessori ossei sono scarsi o il volume osseo si è ridotto a seguito di processi infiammatori parodontali o endodontici, è consigliabile estrarre prima il dente, lasciare guarire i tessuti e poi rivalutare il paziente.

I casi inizialmente trattabili sono quelli in cui il difetto osseo che si viene a generare all'estrazione dell'elemento dentale è a quattro pareti. Infatti in questi casi il riassorbimento orizzontale si riduce, mentre di norma appare superiore quando il difetto è a tre pareti. Per semplificare l'algoritmo decisionale è possibile già preoperatoriamente valutare il grado di difficoltà osservando l'area da trattare. Nel 1998 è stata introdotta una classificazione dei difetti ossei che comprendeva quattro classi in relazione alla perdita ossea in senso orizzontale e verticale (11). Sebbene questa suddivisione sia nata per la valutazione di creste già edentule, essa può essere applicata con raziocinio anche nella valutazione del grado di difficoltà degli impianti postestrattivi (*tabella I*).

**Tabella I - Classificazione del difetto osseo (11)**

**Classe I**
Considerando il sito implantare in sezione sagittale, non si ha atrofia ossea ma solo del tessuto che forma il margine gengivale libero.

**Classe II**
Non si ha atrofia in senso verticale ma solo orizzontale di grado lieve che non pregiudica una corretta posizione implantare. Il difetto può essere corretto con tecniche di chirurgia plastica parodontale.

**Classe IIA**
Atrofia in senso verticale e orizzontale di grado moderato, che tuttavia permette un ottimale posizionamento dell'impianto. Anche in questi casi è possibile correggere il difetto con tecniche di rigenerazione ossea concomitante.

**Classe III**
Atrofia ossea orizzontale di grado moderato-avanzato con minima componente in senso verticale che, pur consentendo il posizionamento dell'impianto nella prima fase chirurgica, necessita di tecniche di rigenerazione ossea.

**Classe IV**
Il difetto osseo è sia sul piano verticale che orizzontale. Tale difetto richiede un preventivo trattamento combinato sia a livello dei tessuti duri che molli.

La valutazione dei denti contigui è un importante indice prognostico per quanto riguarda il risultato estetico. Infatti il picco osseo mesiale e distale alla sella edentula condizionano le presenza delle papille. È stato infatti dimostrato come vi sia stretta correlazione tra il riassorbimento verticale dell'alveolo e la quantità ossea interprossimale e come la quantità di riassorbimento complessiva sia legata alla presenza e alla salute parodontale dei denti contigui (4).

Come in altri casi, la presenza di una linea del sorriso alta comporta un aumento della difficoltà operatoria, in quanto anche leggere alterazioni della texture superficiale dei tessuti molli perimplantari possono ridurre il risultato estetico.

La valutazione dei tessuti duri (quantità ossea) è invece legata al concetto di impianto protesicamente

**Fig. 1** - Visione vestibolare: il paziente si presenta per una frattura a livello dell'elemento 15

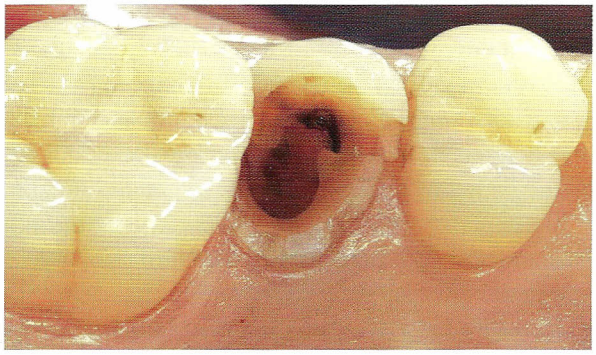

**Fig. 2** - Visione occlusale: è possibile notare la profonda cavità a livello della camera pulpare

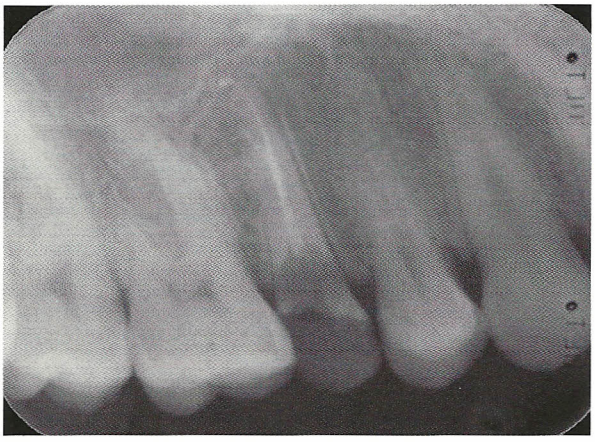

**Fig. 3** - Visione radiografica: le pareti dentinali residue appaiono ridotte in spessore; le possibilità terapeutiche sono rappresentate da: sostituzione mediante ponte ancorato a denti naturali, estrusione ortodontica e successiva terapia protesica, estrazione e inserimento implantare

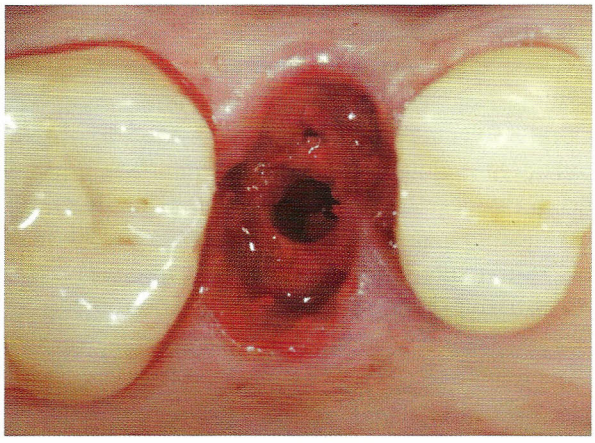

**Fig. 4** - Particolare della procedura di estrazione; l'elemento dentale viene eroso mediante la fresa cilindrica da 2 mm

guidato. È infatti importante ricordare come l'impianto debba essere considerato l'ideale prosecuzione della corona clinica. Se il volume osseo è insufficiente e condiziona l'asse implantare (soprattutto nei settori frontali) o appare insufficiente a garantire un'adeguata stabilità primaria (tale variabile è anche legata alla forma implantare e alla manualità del chirurgo), è bene eseguire una manovra di GBR sommergendo l'impianto o addirittura rimandare il posizionamento implantare.

Uno dei fattori che condiziona maggiormente il posizionamento postestrattivo è rappresentato dal biotipo parodontale e quindi dallo spessore del tavolato osseo vestibolare. Sappiamo che in pazienti con parodonto sottile e festonato lo spessore della teca ossea vestibolare sarà minimo o addirittura assente. Inoltre in pazienti con biotipo sottile il risultato estetico può essere condizionato dal ridotto spessore dei tessuti molli perimplantari che fa trasparire un colore alterato (grigio) nella zona di emergenza del pilastro metallico.

## Posizione implantare

■ La posizione implantare suggerita, in generale, è situata nella parte linguale/palatale dell'alveolo, al fine di anticipare il riassorbimento osseo. In questo modo il corpo implantare difficilmente entra in contatto con la parete vestibolare generando stress e quindi riassorbimento. L'asse implantare deve essere quindi riallocato puntando l'apice nella zona linguale/palatale, specialmente nelle zone anteriori dove la prominenza radicolare crea un alveolo eccentrico rispetto alla cresta ossea. Inoltre viene suggerito di inserire l'impianto in posizione sottocrestale rispetto ai margini dell'alveolo. Opportune misurazioni devono essere eseguite nel caso si effettui una tecnica senza lembo, sondando la cresta ossea e au-

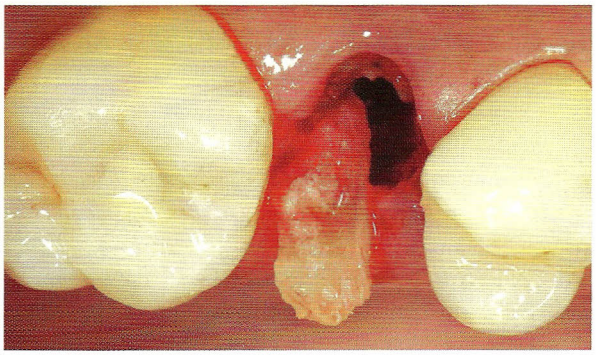

**Fig. 5** - Rimozione del frammento radicolare palatale

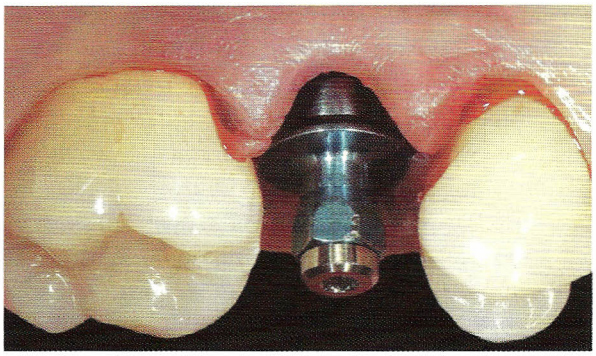

**Fig. 6** - Visione vestibolare al posizionamento implantare; il mount implantare diventa un importante riferimento della profondità di posizionamento della spalla implantare; è possibile inoltre notare la procedura di minima invasività chirurgica attraverso un accesso senza lembi

**Fig. 7** - Dopo aver atteso una guarigione di 6 mesi, viene posizionato un provvisorio in resina acrilica

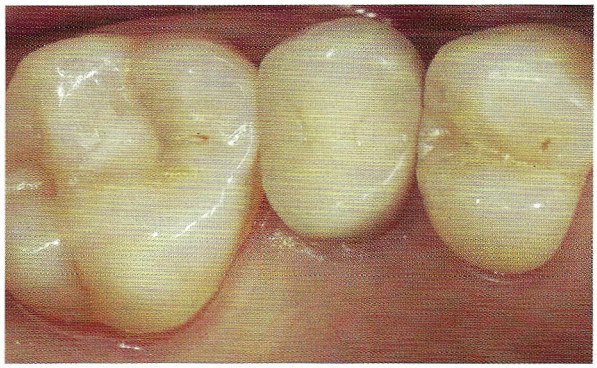

**Fig. 8** - Visione occlusale del provvisorio: è possibile notare la posizione della fossa centrale del provvisorio in linea con le fosse centrali degli elementi adiacenti

mentando la profondità di lavoro delle frese con tale rilevamento. Una posizione troppo coronale comporta problemi estetici (esposizione della piattaforma implantare) e protesici, determinati dall'ingombro della vite di connessione nella sistematica a connessione esterna e utilizzo di pilastri angolati.

La scelta se eseguire una tecnica senza lembo rispetto a una con lembo dovrebbe essere presa in relazione a due importanti fattori: l'integrità della corticale vestibolare e la propria curva di apprendimento. Dopo l'estrazione dell'elemento dentale, la corticale vestibolare deve essere sondata per valutare la presenza di deiescenze o fenestrazioni. In caso positivo è opportuno eseguire un lembo al fine di attuare le opportune manovre rigenerative. Per quanto riguarda la curva di apprendimento, è necessario ricordare come durante le prime esperienze in questo campo sia consigliabile eseguire un lembo per meglio visualizzare l'area di interesse. La quantità di gengiva cheratinizzata rappresenta invece un cofattore che si somma allo *status* del sito da trattare. L'assenza di gengiva cheratinizzata aumenta la difficoltà del trattamento e può suggerire l'utilizzo di un impianto postestrattivo con tecnica sommersa, programmando un intervento dedicato allo scopo di ripri-

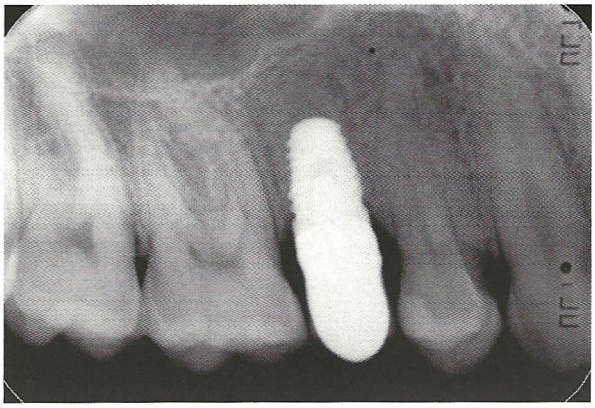

**Fig. 9** - Visione radiografica del caso finito a 2 anni; il riassorbimento osseo marginale si limita alla prima spira implantare

stinare la quota di mucosa cheratinizzata andata persa. Per quanto riguarda il *gap* residuo tra impianto e parete ossea, la nostra Scuola dissente dall'opinione di posizionare impianti di diametro maggiore per ridurre l'ampiezza del gap se questo viola lo spazio tra dente e impianto descritto da Tarnow et al. (10). Riteniamo invece che, indipendentemente dall'ampiezza del gap residuo, sia necessario utilizzare materiale da innesto anche al di fuori della corticale ossea vestibolare e utilizzare una membrana riassorbibile. La sovracorrezione del profilo esterno crestrale permette di ridurre al minimo il rischio di recessioni dei tessuti molli durante la guarigione.
La presenza di infezioni in atto nel sito da trattare elimina la possibilità di trattamento implantare contestuale all'estrazione. Tuttavia lesioni di tipo endodontico possono essere condotte a una fase cronica attraverso una terapia antibiotica. Recenti studi hanno messo in evidenza come la presenza di lesioni endodontiche croniche non sia controindicazione al posizionamento implantare (6).
Le figure 1-9 presentano un caso clinico esemplificativo.

## Conclusioni

- Il posizionamento di un impianto postestrattivo è una tecnica strettamente correlata alla manualità chirurgica e a una corretta selezione del paziente.

Pazienti giovani, con biotipo sottile o con una notevole richiesta estetica non sono attualmente i candidati ideali a questo tipo di trattamento, poiché ancora non sono presenti in letteratura studi comparabili tra loro e che forniscano delle comuni linee guida al posizionamento.
Soprattutto si rileva in implantologia la mancata implementazione di un indice oggettivo di valutazione estetica che permetta di comparare il risultato ottenuto con diverse tecniche (12).
Il fallimento implantare degli impianti postestrattivi raggiunge il 4-5%. La percentuale aumenta quando l'impianto postestrattivo è correlato a una procedura di carico immediato.
Poiché l'obiettivo della tecnica implantare è rappresentato dal connubio di estetica e funzione, a oggi non è possibile "sperimentare" routinariamente procedure che non sono ancora ben codificate e che possono esporre il paziente a un rischio di fallimento superiore rispetto alla procedura tradizionale. Questa nota suggerisce quindi di non cimentarsi ancora nel carico immediato postestrattivo.

### Bibliografia

1. Araujo MG, Lindhe J. Dimensional ridge alterations following tooth extraction. An experimental study in the dog. J Clin Periodontol 2005 Feb; 32(2): 212-8.

2. Araujo MG, Sukekava F, Wennstrom JL, Lindhe J. Ridge alterations following implant placement in fresh extraction sockets: an experimental study in the dog. J Clin Periodontol 2005 Jun; 32(6): 645-52.

3. Botticelli D, Berglundh T, Lindhe J. Hard-tissue alterations following immediate implant placement in extraction sites. J Clin Periodontol. 2004 Oct; 31(10): 820-8.

4. Botticelli D, Persson LG, Lindhe J, Berglundh T. Bone tissue formation adjacent to implants placed in fresh extraction sockets: an experimental study in dogs. Clin Oral Implants Res 2006 Aug; 17(4): 351-8.

5. Covani U, Bortolaia C, Barone A, Sbordone L. Buccolingual crestal bone changes after immediate and delayed implant placement. J Periodontol 2004 Dec; 75(12): 1605-12.

6. Lindeboom JA, Tjiook Y, Kroon FH. Immediate placement of implants in periapical infected sites: a prospective randomized study in 50 patients. Oral Surg Oral Med Oral Pathol Oral Radiol Endod 2006 Jun; 101(6): 705-10.

7. Nevins M, Camelo M, De Paoli S et al. A study of the fate of the buccal wall of extraction sockets of teeth with prominent roots. Int J Periodontics Restorative Dent. 2006 Feb; 26(1): 19-29.

8. Schropp L, Kostopoulos L, Wenzel A. Bone healing following immediate versus delayed placement of titanium implants into extraction sockets: a prospective clinical study. Int J Oral Maxillofac Implants 2003 Mar-Apr; 18(2): 189-99.

9. Schropp L, Wenzel A, Kostopoulos L, Karring T. Bone healing and soft tissue contour changes following single-tooth extraction: a clinical and radiographic 12-month prospective study. Int J Periodontics Restorative Dent 2003 Aug; 23(4): 313-23.

10. Tarnow DP, Cho SC, Wallace SS. Abstract: The effect of inter-implant distance on the height of inter-implant bone crest. J Periodontol 2000 Apr; 71(4): 546-9.

11. T. Testori, C. Zuffetti, L. Francetti. Considerazioni estetiche e funzionali in implantologia. Linee guida. Dental Cadmos 1998; 14: 11-29.

12. Testori T, Bianchi F, Del Fabbro M, Capelli M, Zuffetti F, Berlucchi I, Taschieri S, Francetti L, Weinstein RL. Implant aesthetic score for evaluating the outcome: immediate loading in the aesthetic zone. Pract Proced Aesthet Dent 2005 Mar; 17(2): 123-30.

Silvio Taschieri
Università degli Studi di Milano
Istituto Ortopedico Galeazzi
via Galeazzi 4 - 20161 Milano
tel. 0250319950 - silvio.taschieri@fastwebnet.it

15. Wessel JH, Dodson TB, Zavras AI. Zoledronate, smoking, and obesity are strong risk factors for osteonecrosis of the jaw:a case-control study. J Oral Maxillofac Surg 2008;66:625-631.
16. Volpi R, Perfetti G, Rossi F, Trisi P, Zuffetti F, Galli F, Capelli M, Rosini S, Testori T. Bifosfonati e odontoiatria. Atti VII Congresso Nazionale GIBIS Bologna, 18 -19 maggio 2009.
17. Madrid C, Sanz M. What impact do systemically administrated bisphosphonates have on oral implant therapy? A systematic review. Clin. Oral Impl. Res 2009;20 (Suppl. 4):87-95.
18. Starck WJ, Epker BN. Failure of osseointegrated dental implants after disphosphonate therapy for osteoporosis: a case report. J Oral Maxillofac Implants on CD-ROM 1995: Jun 74-77.
19. Berardi D, Carlesi T, Rossi F, Calderini M, Volpi R, Perfetti G. Potential application of bisphosphonates in dental surgical implants. Int J Immunopath and pharm 2007; 20(3):455-66.
20. Wang, HL, Weber, D, Mc Cauley, LK. Effect of long-term oral bisphosphonates on implant wound healing: literature review and a case report. Journal of Periodontology 2007;78:584-594.
21. Martin DC, O'Ryan FS, Indresano TA, Bogdanos P, Wang B, Hui RL Lo JC. Characteristics of implant failures in patients with history of oral bisphosphonates therapy. J Oral Maxillofac Surg 2010;68:508-14.
22. Bianchi F, Volpi R, Testori T, Galli F, Del Fabbro M, Francetti L, Capsoni F. Utilizzo dei bifosfonati in odontostomatologia. Revisione della letteratura. Italian Oral Surgery 2006;4:13-8.
23. Zuffetti F, Bianchi F, Volpi R, Trisi P, Del Fabbro M, Capelli M, Francetti L, Testori T. Clinical application of bisphosphonates in implant dentistry: Histomorphometric evaluation. The Int J Period & Rest Dent 2009;1:31-9.
24. Jeffcoat MK. Safety of oral biphosphonates: controlled studies on alveolar bone. Int J Oral Maxillofac Implants 2006;21:349-353.
25. Javed F, Khalid A. Ossointegration of dental implants in patients undergoing bisphosphonate tratment: A literature review. J Periodontol 2010;81:479-84.
26. Landesberg R, Cozin M, Cremers S, Woo V, Kousteni S, Sinha S, Garrett-Sinha L, Raghavan S. Inhibition of oral mucosal cell wound healing by bisphosphonates. J Oral Maxillofac Surg 2008;66:839-847.
27. Oizumi T, Yamaguchi K, Funayama H, Kuroishi T, Kawamura H, Sugawara S, Endo Y. Necrotic actions of nitrogen-containing bisphosphonates and their inibition by clodronate, anon-nitrogen-containing bisphosphonates in mice: Potential for utilization of clodronate as a combination drug with nitrosecontaining bisphosponates. Basic & Clinical Pharmacol & Toxicol 2009;104:384-92.
28. Marx RE, Cillo JE, Ulloa JJ. Oral bisphosphonates-induced osteonecrosis: risk factors, prediction of risk using serum CTX testing, prevention, and treatment. J Oral Maxillofac Surg 2007;65:2397-2410.
29. Bagan JV. Osteonecrosis of the jaws in intravenous bisphosphonate use: proposal for a modification of the clinical classification. Oral Oncology 2009;45:645-6.
30. Kunchur R, Need A, Hughes T, Goss A. Clinical investigation of C-terminal cross-linking telopeptide test in prevention and management of bisphosphonate-associated osteonecrosis of the jaws. J oral maxillofac surg 2009;67:1167-73.
31. Fugazzotto PA, Lightfoot WS, Jaffin R, Kumar Ashkay. Implant placament with or without simultaneous tooth extraction in patients taking oral bisphosphonates: postoperative healing, early follow-up, and the incidence of complications in two private practices. J Periodontol 2007;78:1664-9.
32. Grant B, Amenedo C, Freeman K, Kraut RA. Outcomes of placing dental implants in patients taking oral bisphosphonates: a review of 115 cases. J Oral Maxillofac Surg 2008;66:223-30.
33. Bell BM, Bell RE. Oral bisphosphonates and dental implants: a retrospective study. J Oral Maxillofac Surg 2008; 66:1022-4.
34. Kasai T, Pogrel AM, Hossaini M. The prognosis for dental implants placed in patients taking oral bisphosphonates. J Califor Dent Assoc 2009;37(1):39-42.



Bisphosphonates are a group of drugs widely used in the treatment and management of deseases related to bone metabolism.
Osteonecrosis of the jaw (ONJ) were reported in patients treated with bisphosphonates.
The intrinsic charateristics of the molecule and the dental alveolar surgery are risk factors for the development of ONJ. Patients treated with intravenous bisphosphonates have a significantly increased risk of developing ONJ then healthy individuals.
The incidence of ONJ in patients taking oral bisphosphonates is lower and estimated at 0,7 cases per 100.000 patients.
In 61 patients treated in the department Implantology and Oral Reabilitation of Galeazzi Hospital in therapy with bisphosphonates administered primarily orally and average duration of 3,72 years of therapy have being performed 194 oral extractions and are included 109 implants.
The 23 months follow-up records of 100% successfull implant and no cases of ONJ.
There are protocols that report guidelines to prevent this complication and the patient must be informed of this possibility than to submit to periodic inspections.


**Key Words:** Bisphosphonates, Osteonecrosis, Oral surgery, Tooth extractions, Dental implants.