Riabilitazione “All-on-Six” del mascellare atrofico: carico immediato Vs dilazionato

Università degli Studi di Milano
Dipartimento di Tecnologie per la Salute I.R.C.C.S. Istituto Ortopedico Galeazzi
Clinica Odontoiatrica. Direttore: Prof. R. L. Weinstein

Reparto di Implantologia e Riabilitazione Orale Responsabile: Dr. Tiziano Testori

Franchini I., Daverio L., Castellaneta R., Rossi M.C., Fumagalli L., Parenti A., Galli F., Capelli M., Zuffetti F., Deflorian M.A., Testori T.

INTRODUZIONE

La riabilitazione implanto-protesica delle arcate edentule con protesi fissa è spesso associata a limitazioni anatomiche nelle zone latero-posteriori quali il seno mascellare nel mascellare superiore. L’inclinazione posteriore bilaterale degli impianti distali riduce sensibilmente la lunghezza dei cantilevers e permette talvolta di aumentare l’estensione della costruzione protesica senza interventi di rialzo bilaterale del seno mascellare (1). Dal punto di vista biomeccanico la distalizzazione della piattaforma implantare riduce i momenti di forza e contribuisce a una migliore distribuzione dei carichi (2). Questa tecnica possiede tre vantaggi: (I) il supporto implantare distale con conseguente riduzione dell’estensione protesica, (II) la lunghezza implantare aumentata, (III) l’ancoraggio dell’impianto in tessuto osseo denso in prossimità e lungo la parete anteriore del seno mascellare con aumento della stabilità primaria (3).
Il carico immediato del mascellare superiore totalmente edentulo rivela percentuali di successo implantare cumulativo variabile dal 87,5% al 98,9% e del 100% per la struttura protesica (3, 4), anche con impianti inclinati e post-estrattivi (4, 5). I fallimenti implantari sono soprattutto precoci (5). Il grado di riassorbimento marginale del tessuto osseo perimplantare sugli impianti a carico immediato è simile a quello registrato sugli impianti a carico differito , quello sugli impianti inclinati simile a quello sugli impianti non inclinati (3, 4, 5).

MATERIALI E METODI

L’applicazione clinica del protocollo prevede due approcci di tipo diverso: nel caso del paziente A il posizionamento di impianti immediati post-estrattivi contestualmente a una procedura di carico immediato (Fig. 1 a-h), nel caso della paziente B un protocollo tradizionale con il posizionamento dilazionato degli impianti in una prima fase chirurgica, la loro scopertura in una seconda fase chirurgica seguita da una procedura di carico dilazionato (Fig. 2 a-h). Il volume osseo di interesse chirurgico è delimitato dalla parete laterale del naso, dal recesso anteriore del seno mascellare e dalla cresta alveolare residua. Importanti riassorbimenti ossei localizzati a livello dei premolari non rientrano in questa indicazione clinica. La lunghezza dell’impianto inclinato deve essere la massima possibile e sfruttare tutta la lunghezza della parete mesiale del seno mascellare fino alla parete laterale del naso. Ne risulta un’inclinazione di 30-35 gradi rispetto al piano verticale.
Il riassorbimento osseo marginale viene misurato a livello della piattaforma implantare mesiale e distale, al momento del posizionamento degli impianti, della rilevazione dell’impronta definitiva, del posizionamento della protesi definitiva e in sede dei regolari richiami semestrali (Fig. 1i, 2i). Le misurazioni avvengono su ortopantomografie digitali con software predisposto.

RISULTATI E CONCLUSIONI

Durante il follow-up di 12 mesi nessun impianto è andato perso e le strutture protesiche non hanno presentato alcuna complicanza.
Il riassorbimento nella procedura di carico immediato e nella procedura di carico differito è sovrapponibile a prescindere dal valore “baseline” di riferimento registrato al momento del posizionamento implantare. Il riassorbimento più evidente è registrato nell’intervallo fra il posizionamento implantare e la rilevazione dell’impronta, sia nel protocollo di carico immediato sia nel protocollo di carico dilazionato, per poi diminuire e divenire costante nel tempo. Il riassorbimento perimplantare degli impianti inclinati risulta inferiore rispetto a quello degli impianti non inclinati, sia nel protocollo di carico immediato sia nel protocollo di carico dilazionato (Fig. 1i, 2i).
Le percentuali di successo implantare e protesico riscontrate in letteratura e nella presente applicazione clinica indicano che: (a) la disposizione degli impianti non causa direttamente il fallimento degli stessi e delle strutture protesiche, (b) l’inclinazione degli impianti risulta ininfluente sul riassorbimento marginale perimplantare, (c) non sono rilevabili differenze di riassorbimento imputabili alla diversa disposizione degli impianti nel mascellare superiore rispetto alla direzione del carico funzionale.

Fig. 1 a-i: Procedura A con impianti post-estrattivi e carico immediato

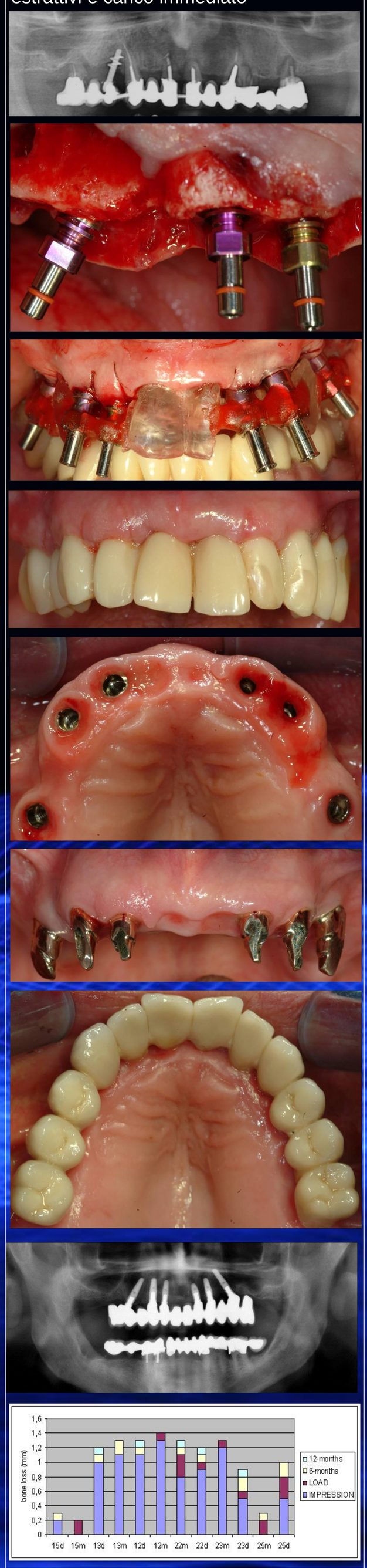

Fig. 2 a-i: Procedura B con impianti differiti e carico dilazionato

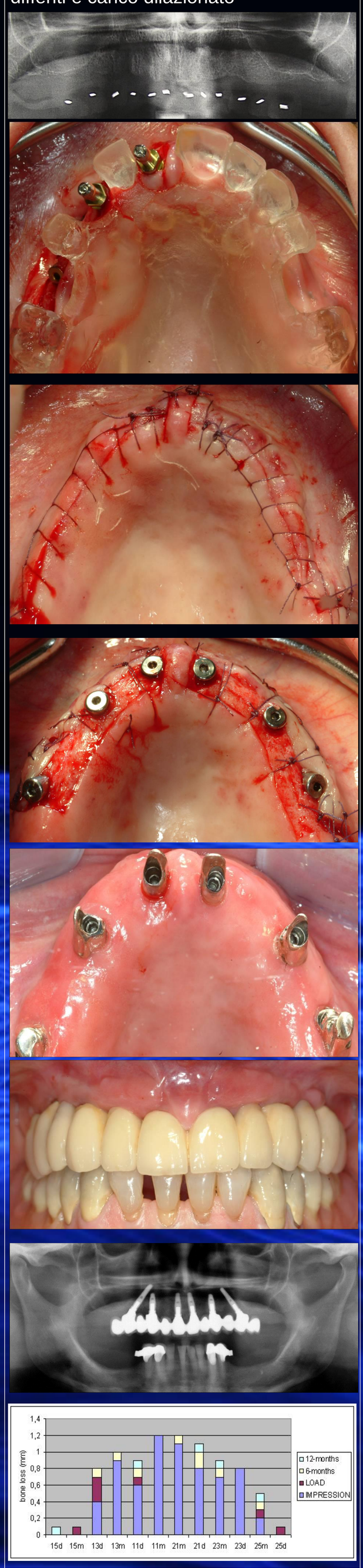

poster di ricerca clinica

BIBLIOGRAFIA

1. *Fortin Y, Sullivan RM, Rangert BR.* The Marius implant bridge: surgical and prosthetic rehabilitation for the completely edentulous upper jaw with moderate to severe resorption: a 5-year retrospective clinical study. Clin Implant Dent Relat Res. 2002;4(2):69-77.
2. *Malò P, Nobre Mde A, Petersson U, Wigren S.* A pilot study of complete edentulous rehabilitation with immediate function using a new implant design: case series. Clin Implant Dent Relat Res 2006; 8(4): 223-32
3. *Daverio L, Franchini I, Capelli M, Rossini M, Del Fabbro M, Testori T.* Studio longitudinale prospettico nella riabilitazione del mascellare superiore totalmente edentulo con impianti inclinati distalmente. Implantologia Orale 2007; 3: 18-25
4. *Capelli M, Zuffetti F, Del Fabbro M, Testori T.* Immediate rehabilitation of the completely edentulous jaw with fixed prostheses supported by either upright or tilted implants: a multicenter clinical report. Int J Oral Maxillofac Implants 2007 Jul-Aug; 22(4): 639-44
5. *Testori T, Del Fabbro M, Capelli M, Zuffetti F, Francetti L, Weinstein RL.* Immediate occlusal loading and tilted implants for the rehabilitation of the atrophic maxilla: 1-year interim results of a multicenter prospective study. Clin Oral Implants Res. 2008 Mar; 19(3): 227-32. Epub 2008 Jan 3