Alta-Tech BIOTECHNOLOGIES camlog

QUINTESSENZA INTERNAZIONALE

QUINTESSENZA EDIZIONI S.r.l. - Via Ciro Menotti 65 - 20017 Rho (Mi) - Sped. in abb. post. D.L. 353/2003 (conv. in L. 27/02/04 n. 46) art. 1 comma 1, DCB - Milano

LUGLIO-SETTEMBRE *2010* ANNO *26*

Clinically relevant, scientifically based

NUMERO *3*

Matteo Deflorian*, Fabio Galli*, Andrea Parenti*, Luca Fumagalli*, Francesca Bianchi*, Matteo Capelli*, Francesco Zuffetti*, Tiziano Testori*

Diagnosi e trattamento della malattia periimplantare: le evidenze scientifiche

La terapia implanto-protesica nella riabilitazione orale ha avuto largo successo negli ultimi anni. Con l'aumento dei tempi di follow-up si è osservata un'aumentata incidenza di malattia periimplantare. Tale patologia, se non precocemente diagnosticata e trattata, può portare alla perdita di osteointegrazione degli impianti con conseguente insuccesso a lungo termine della riabilitazione protesica. Il clinico che propone una riabilitazione impiantare oggi non può prescindere dalla conoscenza della morfogenesi e anatomia dei tessuti molli periimplantari, dei fattori di rischio associati a malattia periimplantare, la sua eziopatogenesi e il suo decorso clinico per poter così sviluppare protocolli preventivi e terapeutici efficaci nel preservare un elevato standard di salute orale nei pazienti trattati con riabilitazioni implantari.

Parole chiave: Periimplantite, Impianti.

INTRODUZIONE

Nonostante gli elevati tassi di successo e sopravvivenza delle terapie implanto-protesiche troviamo in Letteratura un numero crescente di studi sulla "malattia periimplantare". La malattia parodontale viene classificata in diverse forme di gengiviti e parodontiti. Per gengivite si intende un processo flogistico della gengiva in assenza di segni di perdita di attacco; nelle parodontiti all'infiammazione gengivale si associa una perdita di attacco e di supporto osseo più o meno importante. La risposta dei tessuti periimplantari all'accumulo di placca batterica è del tutto simile a quella dei tessuti parodontali. Per questo motivo il termine di malattia periimplantare indica fondamentalmente due quadri patologici: la mucosite periimplantare che clinicamente corrisponde alla gengivite e la periim-

* Università degli Studi di Milano - Dipartimento di Tecnologie per la Salute I.R.C.C.S. Istituto Ortopedico Galeazzi, Reparto di Implantologia e Riabilitazione Orale Responsabile: Dr. Tiziano Testori - Clinica Odontoiatrica Direttore: Prof. Roberto L. Weinstein.

Indirizzo per la corrispondenza:
Tiziano Testori
IRCCS Galeazzi
Via R. Galeazzi, 4
20161 Milano

re predittivo di perdita di supporto tissutale attorno all'impianto. L'aumento della profondità di sondaggio nel tempo è associato alla perdita di supporto osseo. È stato notato come la presenza di un essudato purulento nel sito implantare sia il risultato di processi infettivi e infiammatori a livello dei tessuti periimplantari[26].

L'esecuzione di esami radiografici viene effettuata per valutare i livelli ossei attorno all'impianto. Tuttavia il limite della radiografia tradizionale di non offrire informazioni sulle superfici buccale e linguopalatale dell'impianto impone una integrazione con le informazioni ottenute dall'esame obiettivo (profondità di sondaggio) oppure il ricorso a esami radiografici più sofisticati quali la TC.

Per fattori di rischio si intendono quelle variabili che sono maggiormente associate all'insorgenza di malattia periimplantare.

Attualmente sembra esistere evidenza scientifica inerente i seguenti fattori di rischio:

- pregressa storia di malattia parodontale[27];
- scarsa igiene orale[28];
- fumo di sigaretta[29].

Una recente revisione sistematica della Lettertura ha evidenziato una debole evidenza scientifica che il diabete e il consumo di bevande alcooliche siano dei fattori di rischio per l'insorgenza di malattia periimplantare[24]. Attualmente esistono risultati contrastanti riguardo l'influenza di tratti genetici quali il polimorfismo di Interleuchina 1-α, 1-β e dei recettori antagonisti dell'Interleuchina 1 e l'influenza della macro e micro geometria implantare.

TRATTAMENTO DELLA MALATTIA PERIIMPLANTARE

La terapia della malattia periimplantare è strettamente legata a una corretta diagnosi. In base all'entità patologica le strategie terapeutiche sono differenti: la cura di uno stato di mucosite periimplantare è differente rispetto a quella di una periimplantite.

L'iter terapeutico è mutuato dalla terapia parodontale e si divide in due approcci distinti: la terapia meccanica non chirurgica e la terapia chirurgica.

Terapia meccanica non chirurgica

La terapia meccanica non chirurgica si basa sulla rimozione dei depositi duri e molli attorno agli impianti. A tal fine sono stati creati numerosi strumenti manuali e inserti ultrasonici di diversa forma e materiale senza significative differenze. È stata anche studiata la sinergia tra la terapia meccanica e l'utilizzo di disinfettanti e antibiotici somministrati localmente o per via sistemica. La terapia non chirurgica basata sulla rimozione meccanica dei depositi di placca e tartaro dalle superfici implantari è stata dimostrata risolutiva nel trattamento delle mucositi periimplantari[30,31]; migliori risultati sono stati ottenuti associando alla terapia meccanica irrigazioni e sciacqui con collutori contenenti agenti antimicrobici[32].

Nei casi di periimplantite, la terapia non chirurgica sembra non avere efficacia[32-34]. L'associazione di terapie antimicrobiche utilizzando clorexidina non ha dimostrato miglioramenti negli esiti della terapia mentre una certa efficacia nel ridurre gli indici di infiammazione è stata dimostrata con un approccio terapeutico che vede associata la terapia meccanica con la somministrazione, locale o sistemica, di antibiotici[32,34,35]. Per quanto riguarda l'utilizzo del laser nella terapia non chirurgica delle periimplantiti non sono stati ancora dimostrati effetti favorevoli a lungo termine nella risoluzione della patologia[36].

In conclusione la terapia meccanica non chirurgica risulta il trattamento elettivo delle mucositi periimplantari; mentre nelle periimplantiti la terapia non chirurgica risulta invece non risolutiva nonostante una generale riduzione degli indici di infiammazione a breve termine[32]; in questi casi questo approcio deve essere visto solamente come

uno step terapeutico precedente una terapia chirurgica della lesione periimplantare.

Terapia chirurgica

L'approccio chirurgico alla malattia periimplantare è rivolto solo alle situazioni di periimplantite[37]. L'obiettivo della terapia chirurgica è quello di avere una completa risoluzione dello stato patologico e cercare di ottenere la rigenerazione del tessuto osseo perso e una nuova osteointegrazione sulle superfici dell'impianto precedentemente contaminato. In Letteratura sono state proposte numerose metodiche terapeutiche da quelle non chirurgiche a tecniche di chirurgia resettiva oppure di chirurgia rigenerativa unite a differenti metodi di decontaminazione dell'impianto.

La terapia non chirurgica non è in grado di risolvere le lesioni periimplantitiche, tuttavia, specialmente in associazione con terapia antibiotica[34], è possibile ridurre gli indici di infiammazione permettendo una terapia chirurgica su tessuti con un miglior stato di salute come nella terapia causale in parodontologia[32].

- Decontaminazione dell'impianto: una volta esposta la superficie implantare contaminata l'obiettivo primario è quello di eliminare l'infezione, risolvere l'infiammazione e rendere la superficie conduttiva per la rigenerazione ossea e la re-osteointegrazione. Sono stati studiati numerosi metodi di decontaminazione di tipo meccanico, chimico e fotodinamico. Tra le proposte di tecniche di decontaminazione troviamo l'abrasione con polvere[38,39], il debridment meccanico manuale e ultrasonico[40], la decontaminazione chimica con acido citrico[39], l'utilizzo di varie tipologie di laser[38,41]. Nonostante i numerosi studi non è ancora stato individuato un trattamento delle superfici superiore agli altri in termini di decontaminazione e re-osteointegrazione[37].
- Rigenerazione ossea: in Letteratura sono stati analizzati l'osso autologo e diversi tipi di sostituti ossei con o senza l'utilizzo di membrane riassorbibili e non. In generale tali metodiche portano a migliori risultati rispetto alle tecniche basate solamente su lembo d'accesso e decontaminazione dell'impianto. Attualmente non risultano esserci differenze legate al tipo di materiale utilizzato, al tipo di membrana utilizzata, all'associazione di innesto osseo e utilizzo di membrane[42,43]. La guarigione del lembo secondo una tecnica sommersa sembra non essere un prerequisito fondamentale per la rigenerazione ossea[44,45] ma è da evitare una terapia con membrane non riassorbibili e guarigione non sommersa a causa della possibile esposizione delle membrane e la colonizzazione batterica di quelle di tipo non riassorbibile[37]. L'utilità di agenti antimicrobici associati alla terapia chirurgica non è ancora stata dimostrata[34]. Risulta invece di notevole importanza la microtopografia delle superfici implantari; superfici ruvide dimostrano una migliore re-osteointegrazione e un maggior grado di riempimento dei difetti ossei rispetto a impianti con superficie macchinata[41-46]. Ulteriore fattore influenzante il successo della terapia rigenerativa delle lesioni periimplantitiche è legato alla morfologia dei difetti: difetti verticali hanno maggior potenziale rigenerativo rispetto a difetti orizzontali[47]. Infine nonostante tali metodiche dimostrino vari gradi di successo clinico va sottolineato che non risolvono la patologia, ma risultano soltanto un tentativo di riempire il difetto osseo a seguito della decontaminazione implantare[37].
- Chirurgia ossea resettiva e implantoplastica: un ulteriore alternativa è quella di eseguire una chirurgia ossea resettiva con o senza modifiche della macro e microgeometria implantare utilizzando frese di granulometria decrescente al fine di ridurre la microruvidità implantare. Si è notato come la tecnica resettiva ottenga

plantite che corrisponde alla parodontite. Dal punto di vista fisiopatologico la mucosite è un processo reversibile la cui terapia porta a una guarigione con restitutio ad integrum a integrum a differenza della periimplantite in cui è sempre presente una perdita di tessuto osseo che se non intercettata e curata può portare alla perdita dell'impianto. Risulta quindi fondamentale la conoscenza dell'anatomia dei tessuti molli periimplantari, l'eziopatogenesi della malattia peri-implantare e il suo decorso clinico per poter così sviluppare protocolli preventivi e terapeutici efficaci nel preservare un elevato standard di salute orale nei pazienti trattati con riabilitazioni implantari.

MORFOGENESI E ANATOMIA DELL'INTERFACCIA MUCOSA-IMPIANTO

L'inserimento di un impianto prevede l'elevazione di un lembo mucoperiosteo. A seguito della connessione del pilastro di guarigione di titanio all'impianto si procede a suturare il lembo a intimo contatto col pilastro stesso. Nella fase iniziale del processo di guarigione si sviluppa un coagulo ricco di cellule polimorfonucleate immerse in una densa trama di fibrina che occupa lo spazio compreso tra mucosa, osso alveolare e pilastro di guarigione. A una settimana dal trauma chirurgico l'infiltrato infiammatorio è in diminuzione e inizia a formarsi un attacco connettivale ricco di strutture vascolari all'interfaccia osso-mucosa. A 15 giorni si osserva una proliferazione dell'epitelio marginale con vettore corono-apicale che terminerà dopo circa 12 settimane con la definitiva maturazione di quello che sarà l'epitelio giunzionale[1-2]. L'arresto della proliferazione epiteliale in senso apicale è garantito dalla formazione e maturazione di uno strato di tessuto connettivale non infiammato, ricco di collagene e povero di elementi cellulari e strutture vascolari del tutto simile al tessuto cicatriziale[1-3], che separa la componente epiteliale dal tessuto osseo. Il risultato di questi processi è la formazione di un apparato d'attacco paragonabile all'attacco parodontale attorno agli elementi dentali[4]. Morfologicamente l'interfaccia tra mucosa e pilastro di guarigione è quindi composta da una componente epiteliale marginale coronalmente e da una componente connettivale più apicale. All'interfaccia titanio-epitelio giunzionale si osserva la presenza di emidesmosomi a dimostrazione della netta somiglianza tra questo epitelio e l'epitelio giunzionale attorno agli elementi dentali[5]; lo strato connettivale presenta un orientamento delle fibre collagene parallelo alla superficie di titanio a differenza dell'inserzione delle fibre parodontali che si inseriscono nel cemento radicolare[6]. La vascolarizzazione è piuttosto scarsa ed è garantita da rami terminali di piccoli vasi sovra periostali[3]. È stata osservata la presenza di un infiltrato di linfociti T e plasma cellule lateralmente all'epitelio giunzionale della mucosa periimplantare clinicamente sana, il che rappresenta un prerequisito al successo a lungo termine della terapia implantare e dimostra la funzione difensiva che l'apparato d'attacco assolve[7].

Le dimensioni della mucosa periimplantare sono state descritte da Berglundh e Lindhe su modello animale: l'apparato d'attacco si estende per circa 3 mm di cui 2 mm di epitelio giunzionale e 1 mm di strato connettivale. Tale ampiezza biologica attorno agli impianti viene sempre mantenuta come accade per l'attacco parodontale avvalorando l'ipotesi che per la formazione di un buon attacco di tessuto molle è necessario uno spessore minimo della mucosa periimplantare ed è accettabile il riassorbimento osseo[8]. È stato inoltre dimostrato come questo apparato si sviluppi con gli stessi processi a prescindere dall'utilizzo di una metodica one-stage o two-stage[2-9].

Dal punto di vista clinico, la mucosa periimplantare assume comportamenti differenti in base al materiale con cui il pilastro è fabbricato; in particolare si è notata la scarsa biocompatibilità di pilastri in oro (con

conseguente recessione dei tessuti molli e riassorbimento osseo) rispetto a quelli in titanio o zirconia che permettono la formazione di un normale attacco epitelio-connettivale[10]. Tale comportamento tissutale legato al materiale del pilastro è stato ulteriormente indagato dimostrando un imponente infiltrato infiammatorio e una maggior lassità della componente connettivale attorno a pilastri in oro rispetto a un quadro istologico normale attorno a pilastri in titanio e zirconia[11]. L'attacco mucoso si forma dunque attorno ai monconi di guarigione e durante le fasi di manipolazione dell'impianto per la realizzazione dei manufatti protesici si crea un continuo traumatismo a livello dell'attacco legato ai ripetuti cicli di avvitamento e svitamento. Il risultato di tale traumatismo è la migrazione apicale dell'apparato d'attacco con conseguente riassorbimento osseo per mantenere l'ampiezza biologica: risulta pertanto fondamentale ridurre al minimo le procedure di svitamento/avvitamento dei pilastri[12]. In conclusione a seguito dei processi di guarigione all'interfaccia mucosa-pilastro si sviluppa un attacco epitelio-connettivale con una ampiezza biologica simile a quella parodontale ma con caratteristiche microscopiche peculiari che svolge funzione protettiva nei confronti dell'interfaccia osso-impianto[1].

DEFINIZIONE E PREVALENZA DELLA MALATTIA PERIIMPLANTARE

Il termine malattia periimplantare raggruppa tutti i processi flogistici dei tessuti che circondano l'impianto. Nella definizione dell'EWOP (European Workshop of Periodontology) del 1994 sono stati indicati due quadri patologici distinti: la mucosite periimplantare e la periimplantite.

Per mucosite periimplantare si intende un processo infiammatorio reversibile che interessa lo strato mucoso dei tessuti attorno agli impianti in assenza di segni indicanti perdita di supporto osseo.

La periimplantite invece presenta, assieme a un quadro di infiammazione della mucosa, anche una più o meno grave perdita di osso di supporto periimplantare[13].

Nonostante la ricchezza di pubblicazioni sulla malattia periimplantare attualmente non è chiaro quale sia la prevalenza di tale patologia nella popolazione. L'unico dato presente in Letteratura sulla mucosite periimplantare indica una prevalenza nell'80% dei pazienti trattati con impianti e del 50% dei siti implantari esaminati con un follow-up di 9-14 anni[14]. Per quanto riguarda la periimplantite, in due diversi studi trasversali, Fransson e Roos-Jansåker hanno presentato dati sulla prevalenza della patologia assumendo come unità statistica sia i soggetti trattati che gli impianti posizionati: si è evidenziato come le periimplantiti siano presenti in una percentuale maggiore del 56% dei soggetti seguiti e nel 12 e 43% dei siti implantari valutati[15,16]. Infine la malattia periimplantare si sviluppa senza differenze significative in entrambi i mascellari[17].

EZIOPATOGENESI E FISIOPATOLOGIA DELLA MALATTIA PERIIMPLANTARE

Studi con modello umano e animale hanno indagato la risposta dei tessuti gengivali e della mucosa periimplantare all'accumulo di placca. Zitzmann ha dimostrato come nell'uomo l'accumulo di placca porti a una risposta infiammatoria simile sia attorno a denti che attorno a impianti[18]. Sin dalle prime fasi di malattia periimplantare il quadro clinico si presenta con i tipici segni dell'infiammazione, con cambiamenti nel colore e nella tessitura dei tessuti periimplantari. In questa situazione dal punto di vista istologico si osserva la presenza di un infiltrato infiammatorio ricco di plasmacellule e linfociti T nel contesto del tessuto connettivo laterale all'epitelio giunzionale senza coinvolgimento del tessuto osseo[18].

Nel caso in cui l'accumulo di placca attorno agli impianti non venga interrotto, la lesione evolve sia dal punto di vista clinico che istologico. Numerosi studi con modello animale dimostrano come la lesione infiammatoria non controllata coinvolga il tessuto osseo. Clinicamente si osserva, oltre al quadro di mucosite sopra descritto, la migrazione apicale del tessuto osseo con la formazione di difetti crateriformi[19,20]. Istologicamente si nota un importante riassorbimento osseo e un aumento delle dimensioni dell'infiltrato infiammatorio rispetto alle fasi iniziali di malattia. La superficie dell'impianto è occupata da depositi di placca e tartaro che si estendono dalla zona sopramarginale alla zona apicale della tasca. Nel contesto della tasca periimplantare che si è formata si evidenzia la presenza di essudato purulento e placca separati dall'infiltrato infiammatorio connettivale attraverso l'interposizione di uno strato epiteliale ulcerato derivante dall'epitelio giunzionale. Nella zona più apicale della tasca non vi è più la presenza di un epitelio a separare l'infiltrato infiammatorio dallo strato di essudato purulento e placca caratterizzando la lesione come una "ferita aperta"[21]. La componente cellulare dell'infiltrato infiammatorio è differenziata rispetto alla zona di osservazione: mentre negli strati più profondi l'infiltrato è di tipo parvi cellulare, nelle zone più vicine alla tasca si reperta la massiccia presenza di elementi polimorfonucleati e macrofagi con la funzione di isolare la lesione dall'ambiente della tasca in assenza di epitelio. La densità vascolare è elevata nel contesto dell'intero infiltrato. Nelle zone apicali e laterali della lesione l'infiltrato, nelle fasi attive di malattia periimplantare, è a diretto contatto con l'osso mentre in fasi di minor attività tale infiltrato infiammatorio risulta sempre essere incapsulato e separato dal tessuto osseo sottostante da uno strato di tessuto connettivo ricco di collagene[22,23]. Nelle sezioni istologiche i margini ossei del difetto sono rivestiti da un elevato numero di osteoclasti indice di un attivo riassorbimento osseo[21]. In conclusione la spontanea progressione della malattia periimplantare prevede l'iniziale coinvolgimento dei tessuti molli e l'estensione di un infiltrato infiammatorio apicalmente con coinvolgimento dell'osso di sostegno. Tale lesione è caratterizzata dall'incapacità di incapsulare lo strato di placca batterica e l'essudato purulento presenti all'interno della tasca con continua evoluzione del processo sino alla totale perdita dell'osteointegrazione.

DIAGNOSI E FATTORI DI RISCHIO DELLA MALATTIA PERIIMPLANTARE

Una corretta diagnosi di malattia peri-implantare è fondamentale per la formulazione della prognosi e per la progettazione del trattamento degli impianti colpiti da malattia. Per valutare la presenza di infiammazione attorno agli impianti è necessario l'uso di una sonda parodontale. In Letteratura non esistono dati riguardanti l'influenza del materiale e della geometria della sonda parodontale sui valori di sondaggio[24]. Il sondaggio periimplantare si può dunque effettuare con sonde metalliche standard che non danneggiano i tessuti molli periimplantari se utilizzate esercitando una lieve forza di circa 0,25 N[25]. La presenza di strutture protesiche può rendere difficoltoso il sondaggio: in questi casi è possibile utilizzare sonde flessibili in plastica. In caso di malattia periimplantare è sempre presente sanguinamento al sondaggio. Altri segni di malattia possono essere: aumento della profondità di sondaggio, suppurazione, presenza di fistole, gonfiore, recessione dei tessuti molli, radiotrasparenze periimplantari all'esame radiografico.

Durante l'esame clinico deve essere eseguito il sondaggio periimplantare solo in presenza dei segni e sintomi descritti. Il sanguinamento al sondaggio indica la presenza di infiammazione nella mucosa periimplantare e deve essere visto come fatto-

migliori risultati in termini di arresto della patologia quando associata all'implantoplastica[48]. Limite della metodica risulta però essere lo scarso risultato estetico.

INDICAZIONI CLINICHE ALLA DIAGNOSI E AL TRATTAMENTO DELLE PERIIMPLANTITI

Come si evince dalle analisi epidemiologiche, una consistente percentuale di pazienti trattati con riabilitazioni implantoprotesiche ha presentato o presenta episodi di malattia periimplantare. Prima di ogni trattamento implantoprotesico deve essere eseguita una selezione del paziente attraverso un'anamnesi accurata e un'attenta visita clinica per valutare la compliance del paziente e la presenza di fattori di rischio. La terapia implantare deve essere progettata valutando oltre alla quantità ossea anche la quantità di tessuto cheratinizzato presente: difatti impianti con una banda vestibolare di tessuto cheratinizzato <2 mm sono maggiormente soggetti a recessione mucosa e una banda di tessuto cheratinizzato linguale sempre < 2 mm è frequentemente associata a un incremento dell'indice di placca e del sanguinamento al sondaggio periimplanatari[49]. Dopo aver eseguito una terapia implantoprotesica occorre adottare una strategia di prevenzione che preveda:

- motivazione e istruzione dei pazienti a corrette manovre di igiene orale domiciliare;
- correzione delle abitudini voluttuarie (per esempio il fumo);
- rimozione accurata degli eccessi di cemento dopo la consegna di protesi cementate (Figg. 1-3);
- richiami periodici di controllo e di igiene orale professionale ogni 6 mesi;
- esami radiografici annuali;
- in caso di presenza di malattia periimplantare è imperativo seguire un protocollo diagnostico e terapeutico efficace con il minor rapporto costi/benefici.

Di seguito presentiamo una serie di indicazioni cliniche per la diagnosi e il trattamento della malattia periimplantare.

Fase diagnostica

Durante le visite di controllo si deve eseguire il sondaggio periimplantare solo in caso di segni e sintomi per diagnosticare la malattia. Nei casi in cui sia presente sanguinamento al sondaggio, suppurazione e aumento della profondità di tasca eseguire una serie di radiografie endorali per valutare a grandi linee la presenza e l'entità del riassorbimento dell'osso periimplantare. Ai fini di una corretta programmazione chirurgica bisognerà valutare la presenza e la quantità di mucosa cheratinizzata ed eventuali recessioni; il cratere osseo che si forma a seguito dell'infezione va mappato integrando i valori di sondaggio e gli esami radiografici (Figg. 4, 5).

Terapia delle mucositi periimplantari

Data la reversibilità della patologia la terapia sarà di tipo causale. Rimotivare il paziente all'igiene orale domiciliare, indagare la possibile esistenza di fattori di rischio misconosciuti, eseguire manovre di scailing sopragengivale manuale e ultrasonico. Per quanto riguarda lo scailing con ablatori ultrasonici è preferibile avvalersi di inserti in materiale plastico onde evitare di creare irregolarità favorenti l'accumulo di placca sulle superfici dei manufatti protesici e degli impianti. Nel caso di scailing manuale è possibile utilizzare curette in titanio maggiormente efficaci rispetto a quelle in plastica e comunque non aggressive a livello delle riabilitazioni implantari. È raccomandabile la prescrizione di sciacqui con clorexidina allo 0,2% per 10 giorni. In casi particolari di scarsa compliance del paziente sarà necessario aumentare il numero di visite di follow-up annuali.

Terapia delle periimplantiti

Nel caso di periimplantite abbiamo già affermato come il compito del clinico è quello di arrestare l'infezione e cercare di in-

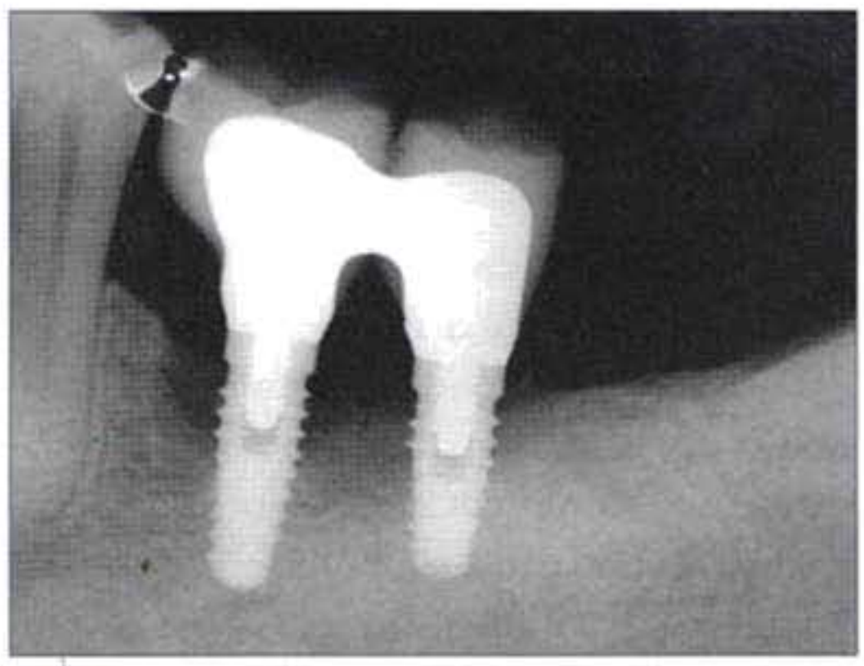

Fig. 1 Segni radiografici di imponente perdita ossea periimplantare in sede 36-37.

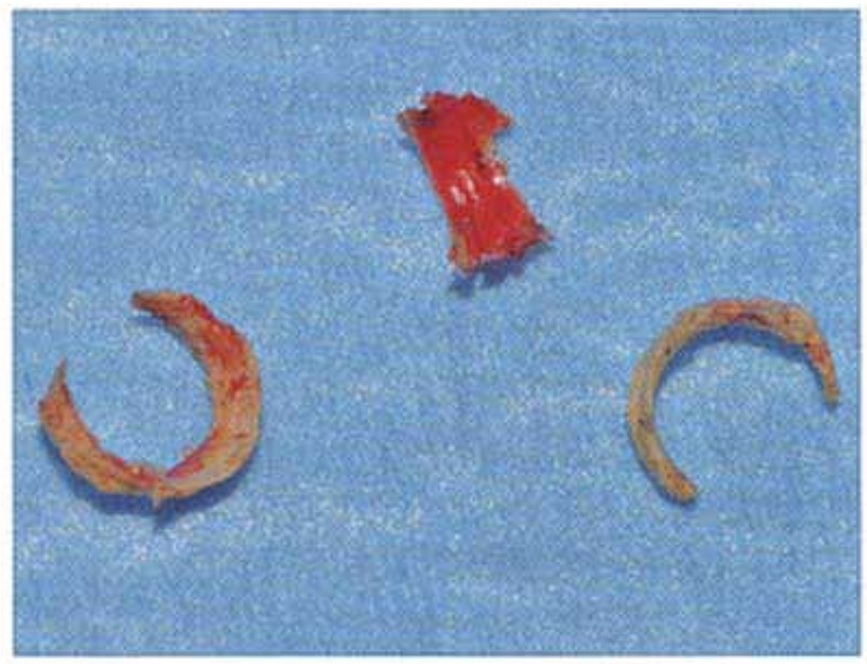

Fig. 2 Stesso caso della figura 1. Durante la terapia chirurgica sono stati ritrovati eccessi di cemento intrappolati apicalmente alla spalla del moncone implantare non riconoscibili attraverso sondaggio o esami Rx.

Fig. 3 Stesso caso delle figure 1 e 2. Radiografia endorale post-operatoria a 4 anni dall'intervento chirurgico di decontaminazione implantare e GBR. Si noti il completo riempimento dei difetti intraossei.

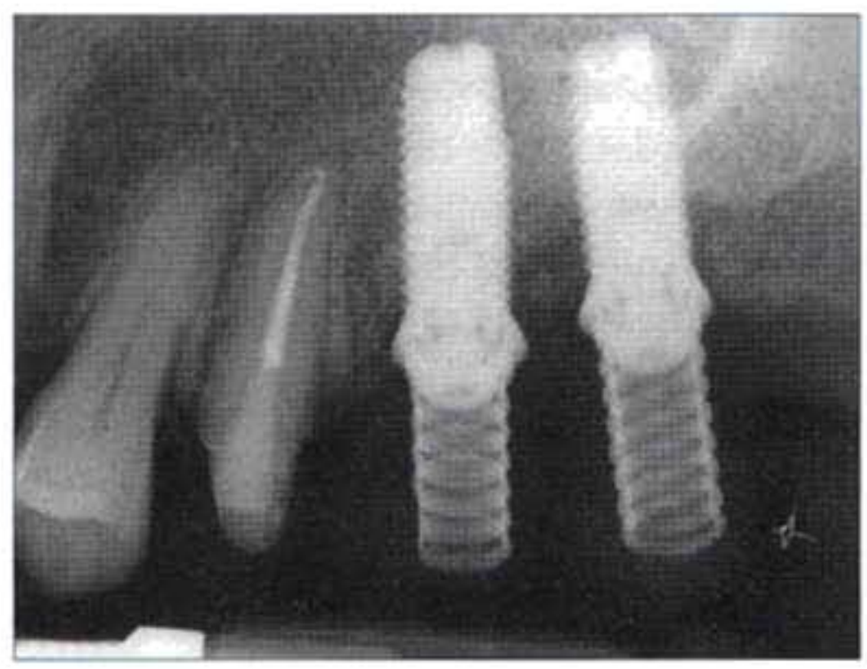

Fig. 4 La paziente A.M., di anni 45, ASA 1 si presenta alla nostra attenzione lamentando sintomatologia algica in sede 26-27 in corrispondenza di una riabilitazione implantare fissa di tipo avvitato. Dopo esame clinico con sondaggio periimplantare ed esecuzione di Rx endorale si pone diagnosi di malattia periimplantare.

nescare una nuova osteointegrazione. La terapia deve prevedere due momenti distinti. In una pima fase si dovrà eseguire una attenta terapia causale con scailing sopra e sottogengivale e prescrivere sciacqui con clorexidina allo 0,2% per i 10 giorni che precedono la chirurgia in modo da ridurre l'infiammazione nei siti implantari colpiti e ridurre la carica batterica presente nel cavo orale. Questo permette di eseguire una fase chirurgica su tessuti con un miglior trofismo in un ambiente con minori rischi di contaminazione. In presenza di suppurazione è necessario prescrivere una terapia antibiotica ad ampio spettro durante la fase di terapia non chirurgica. Quando possibile rimuovere la protesi per ottenere una migliore visibilità intraoperatoria.

La fase chirurgica prevede l'esposizione delle superfici implantari previo l'allestimento di un lembo muco periostale (Fig. 6). Il tessuto di granulazione deve essere rimosso sia dal lembo mucoso previo l'utilizzo delicato di un bisturi e di forbici chirurgiche sia dal cratere osseo e dall'impianto servendosi di curette in plastica o titanio e cucchiai alveolari tipo Lucas.

Una volta rimosso interamente il tessuto di granulazione consigliamo di eseguire la decontaminazione della superficie im-

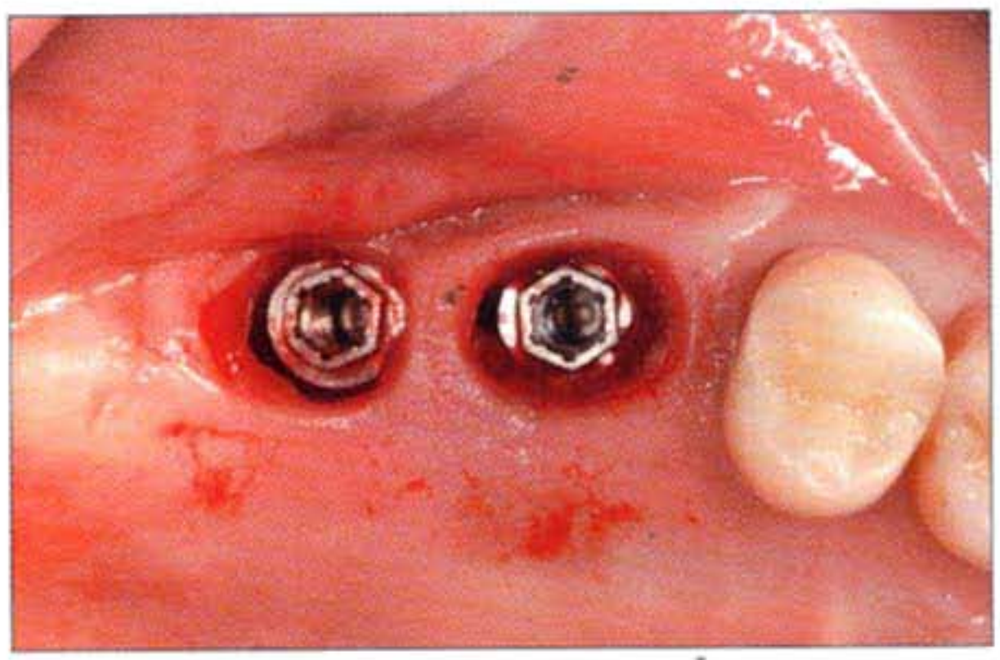

Fig. 5 Una visione clinica del caso dimostra la presenza di infiammazione e la scarsa tonicità dei tessuti molli periimplantari una volta rimosse le corone. Si può notare anche solo clinicamente la presenza di un cratere osseo attorno ai due impianti. Integrando le informazioni ottenute da esame clinico ed esame endorale si opta per un intervento chirurgico di rigenerazione ossea.

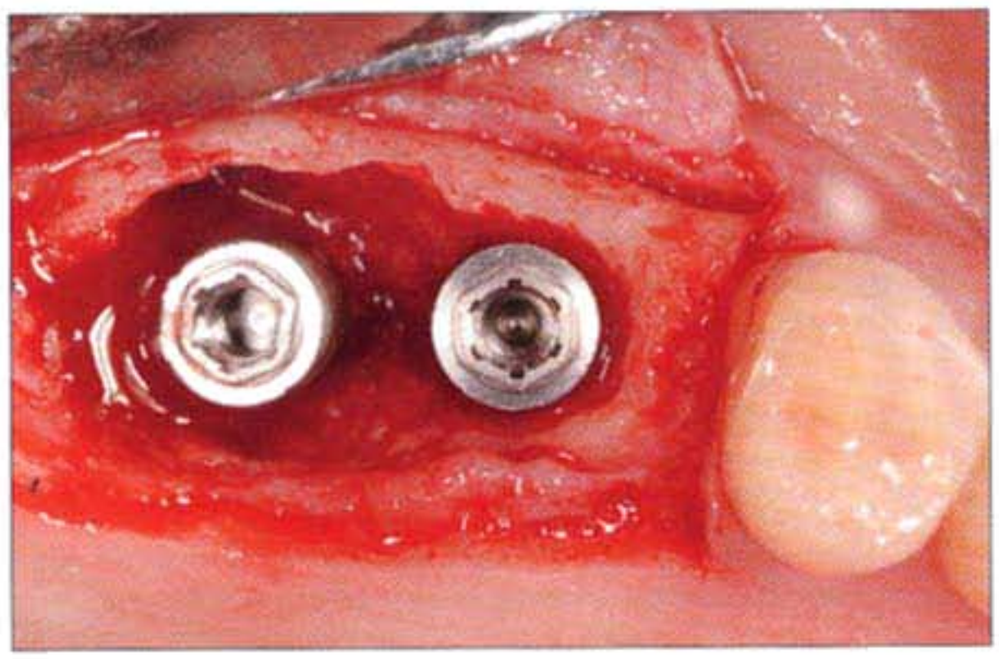

Fig. 6 Visione intraoperatoria subito dopo lo scollamento del lembo muco-periosteo. Da notare la morfologia crateriforme del difetto osseo e la presenza di tessuto di granulazione.

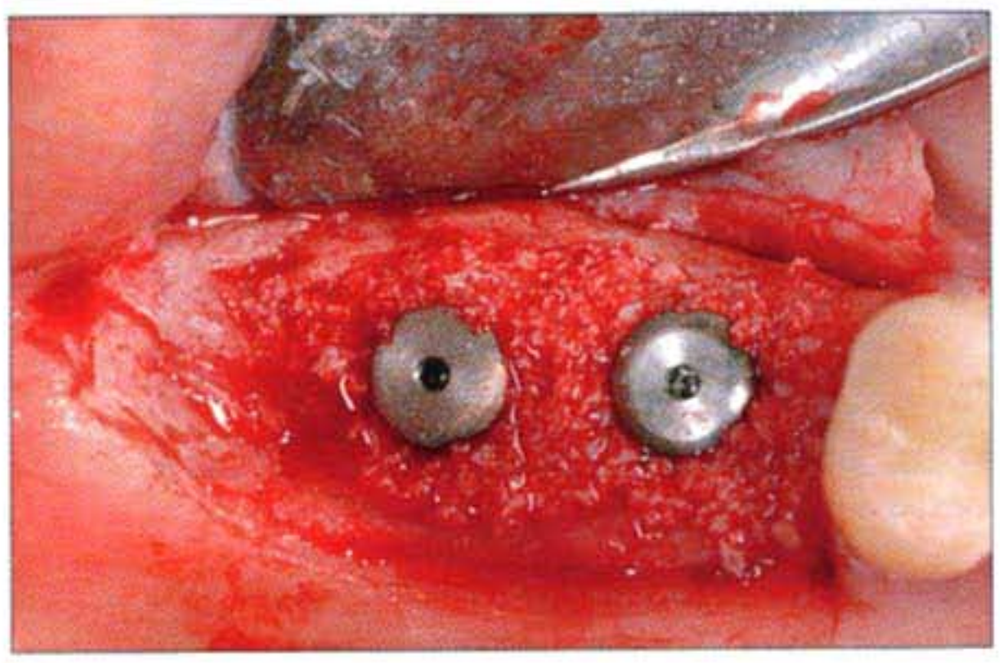

Fig. 7 Il difetto osseo viene riempito con osso bovino deproteinizzato in modo da fornire uno scaffold per la rigenerazione ossea periimplantare.

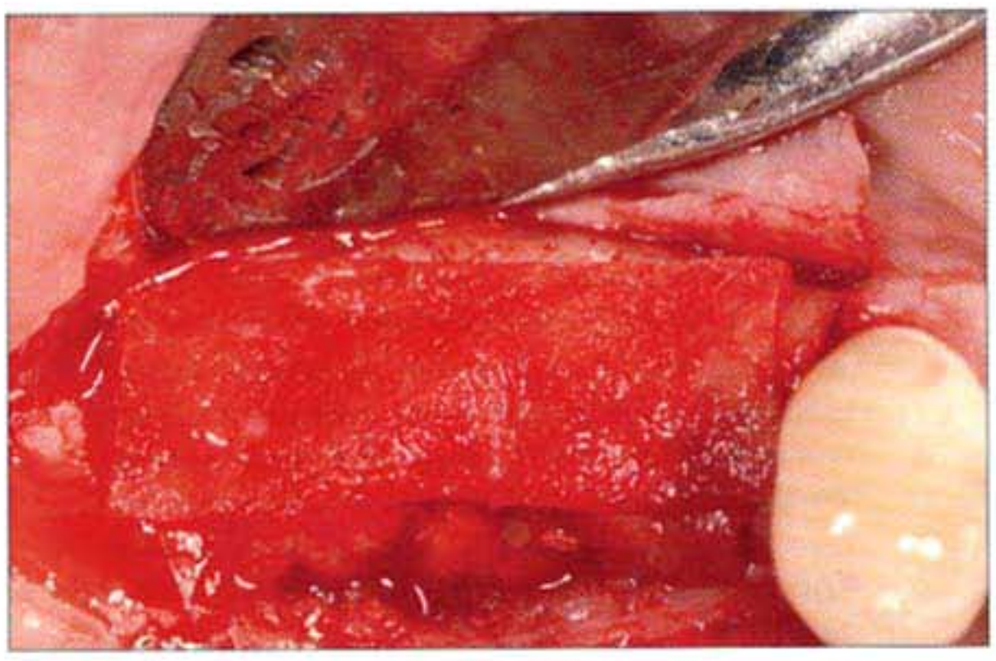

Fig. 8 L'osso bovino deproteinizzato viene coperto da una membrana riassorbibile posta in doppio strato.

plantare con l'utilizzo di getto di bicarbonato di sodio e acqua ad alta pressione per 5 minuti. Tale metodica ha la capacità di eliminare dalla superficie implantare i depositi duri e molli non eliminati con le curette. Studi in vitro hanno dimostrato come le alterazioni superficiali a seguito di decontaminazione con l'utilizzo di air-powder siano minime o addirittura assenti. La descrizione di episodi di enfisema intraoperatorio come conseguenza di questa metodica impongono al chirurgo un attento scollamento del lembo e la protezione attraverso l'allestimento di una diga di garze sterili. Dopo la decontaminazione si devono eseguire abbondanti lavaggi con soluzione fisiologica sterile con lo scopo di allontanare dalla superficie dell'impianto le particelle di polvere rimaste adese.

Decontaminato l'impianto si procede alle classiche manovre di GBR con innesto di materiali osteoconduttivi e l'utilizzo di membrane riassorbibili previo perforazione delle corticali ossee adiacenti al sito implantare per favorire la formazione del coagulo (Figg. 7, 8). La nostra scuola consiglia, nei casi in cui ci sia una quantità adeguata di tessuto cheratinizzato (almeno 3 mm) e non vi sia recessione dei tessuti molli, di connettere il pilastro di guarigione e di eseguire una guarigio-

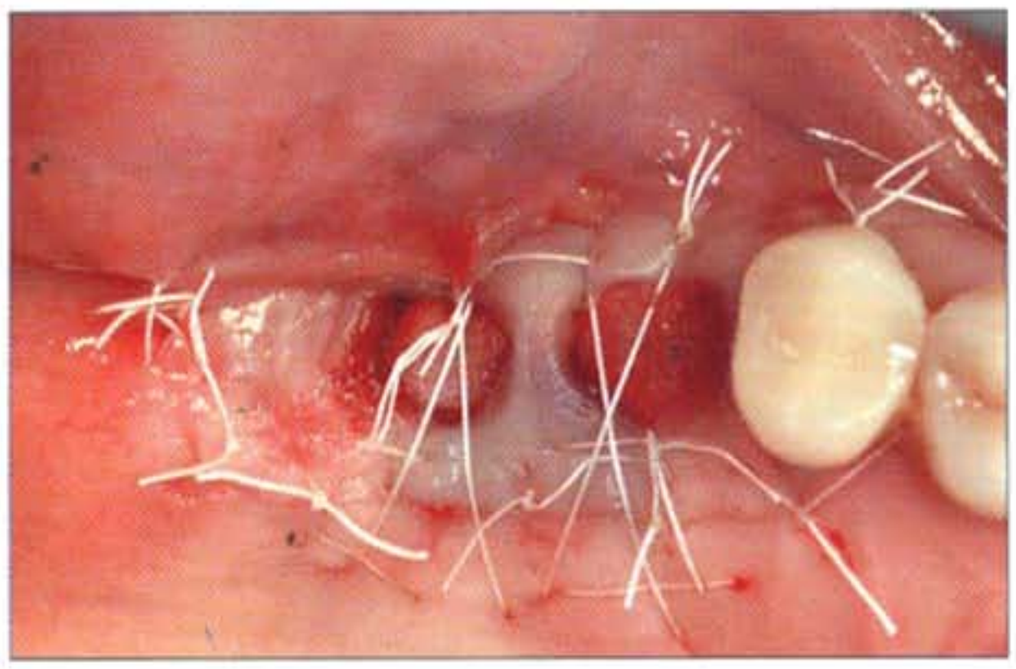

Fig. 9 A fine intervento si esegue una sutura con monofilamento 5/0 garantendo una guarigione sommersa del difetto periimplantare innestato.

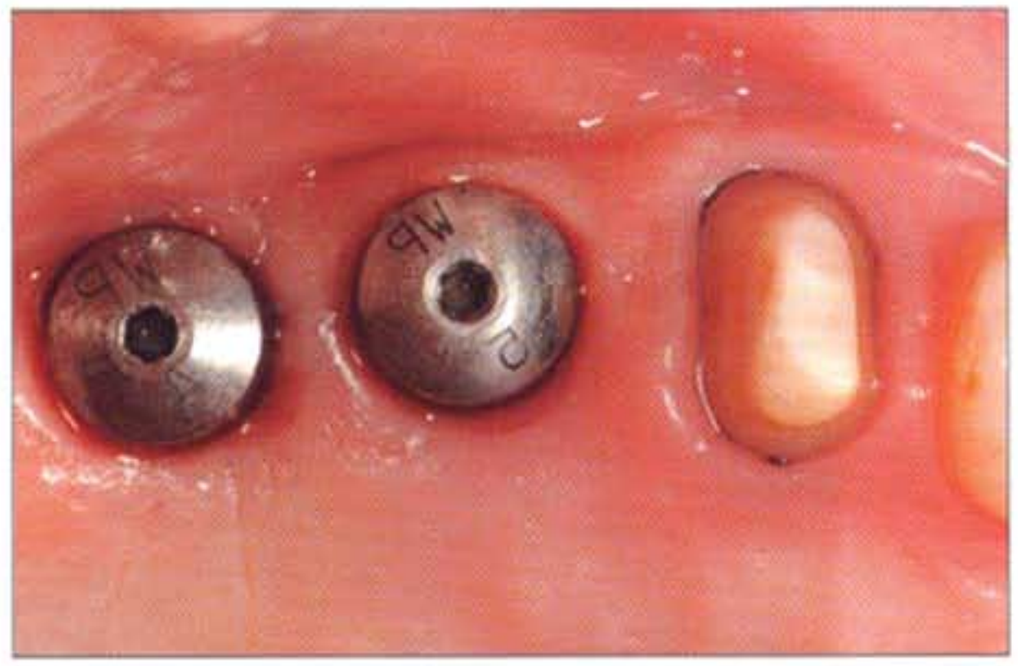

Fig. 10 Controllo clinico dopo la fase di scopertura a 6 mesi di distanza dall'intervento di GBR. Notare il buon trofismo dei tessuti molli periimplantari.

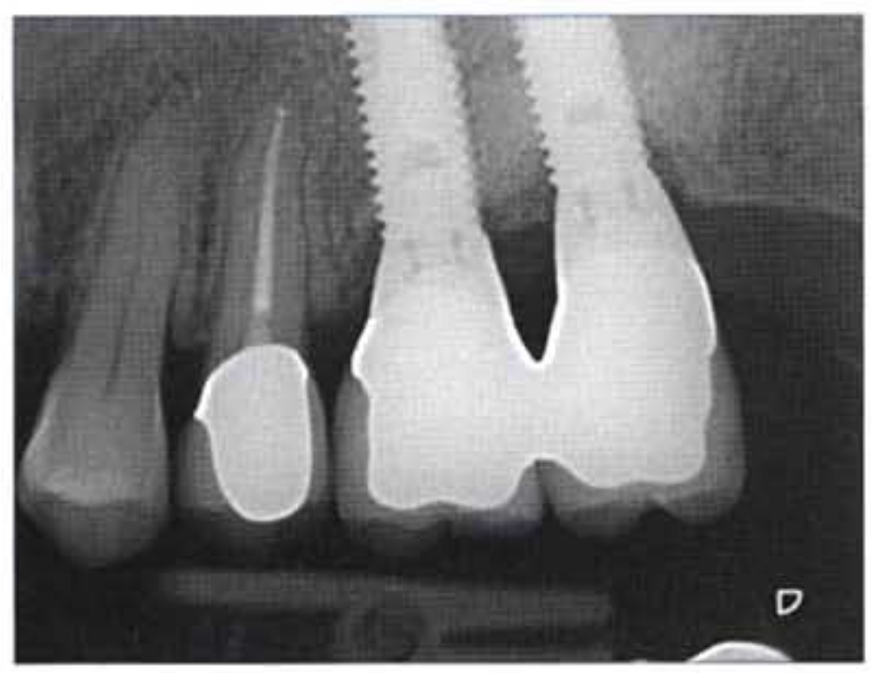

Fig. 11 Rx endorale dopo la consegna di una protesi cementata definitiva. Notare l'assenza di difetti ossei periimplantari. Radiograficamente è ancora ben visibile la presenza di osso bovino deproteinizzato.

ne non sommersa . In caso contrario è preferibile connettere all'impianto la vite di copertura e optare per una guarigione sommersa con chiusura dei lembi per prima intenzione previo la valutazione della mobilità del lembo e l'eventuale esecuzione di incisioni di rilascio periostali prima di eseguire la sutura con monofilamento (Fig. 9). Sino alla guarigione dei tessuti molli il paziente continuerà a effettuare sciacqui con clorexidina e antibiotico terapia per 7 giorni.

La riapertura del sito chirurgico rigenerato si potrà eseguire a distanza di 6 mesi (Figg. 10, 11).

CONCLUSIONI

La malattia periimplantare è una patologia con un'elevata prevalenza nella popolazione. L'importanza della diagnosi impone a ogni clinico un costante monitoraggio dei pazienti per intercettare la malattia in stadi precoci. Una diagnosi seguita da una terapia semplice, con un basso rapporto costi/benefici, è in grado di risolvere la malattia. Rimane fondamentale un'attenta selezione dei pazienti candidati all'implantologia e una rigorosa strategia di prevenzione primaria.

BIBLIOGRAFIA

1. Lindhe J, Berglundh T. The interface between the mucosa and the implant. Periodontol 2000. 1998;17:47-54.
2. Hermann JS, Buser D, Schenk RK, Higginbottom FL, Cochran DL. Biologic width around titanium implants. A physiologically formed and stable dimension over time. Clin Oral Implants Res. 2000;11(1):1-11.
3. Buser D, Weber HP, Donath K, Fiorellini JP, Paquette DW, Williams RC. Soft tissue reactions to non-submerged unloaded titanium implants in beagle dogs. J Periodontol. 1992;63(3):225-233.

4. Berglundh T, Lindhe J, Ericsson I, Marinello CP, Liljenberg B, Thomsen P. The soft tissue barrier at implants and teeth. Clin Oral Implants Res. 1991;2(2):81-90.
5. Hansson HA, Albrektsson T, Brånemark PI. Structural aspects of the interface between tissue and titanium implants. J Prosthet Dent. 1983;50(1):108-13.
6. Listgarten MA, Buser D, Steinemann SG, Donath K, Lang NP, Weber HP. Light and transmission electron microscopy of the intact interfaces between non-submerged titanium-coated epoxy resin implants and bone or gingiva. J Dent Res. 1992;71(2):364-71.
7. Tonetti MS, Imboden M, Gerber L, Lang NP. Compartimentalization of inflammatory cell phenotypes in normal gingiva and peri-implant keratinized mucosa. J Clin Periodontol 1985: 22: 735-742.
8. Berglundh T, Lindhe J. Dimension of the periimplant mucosa. Biological width revisited. J Clin Periodontol. 1996;23(10):971-3.
9. Berglundh T, Abrahamsson I, Welander M, Lang NP, Lindhe J. Morphogenesis of the peri-implant mucosa: an experimental study in dogs. Clin Oral Implants Res. 2007;18(1):1-8.
10. Abrahamsson I, Berglundh T, Glantz PO, Lindhe J. The mucosal attachment at different abutments. An experimental study in dogs. J Clin Periodontol. 1998; 25(9):721-7.
11. Welander M, Abrahamsson I, Berglundh T. The mucosal barrier at implant abutments of different materials. Clin Oral Implants Res. 2008;19(7):635-41.
12. Abrahamsson I, Berglundh T, Lindhe J. The mucosal barrier following abutment dis/reconnection. An experimental study in dogs. J Clin Periodontol. 1997; 24(8):568-72.
13. Zitzmann NU, Berglundh T. Definition and prevalence of peri-implant diseases. J Clin Periodontol. 2008; 35(8 Suppl):286-91.
14. Roos-Jansåker AM, Lindahl C, Renvert H, Renvert S. Nine- to fourteen-year follow-up of implant treatment. Part I: implant loss and associations to various factors. J Clin Periodontol. 2006;33(4):283-9.
15. Roos-Jansåker AM, Lindahl C, Renvert H, Renvert S. Nine- to fourteen-year follow-up of implant treatment. Part II: presence of peri-implant lesions. J Clin Periodontol. 2006;33(4):290-5.
16. Fransson C, Lekholm U, Jemt T, Berglundh T. Prevalence of subjects with progressive bone loss at implants. Clin Oral Implants Res. 2005;16(4):440-6.
17. Fransson C, Wennström J, Tomasi C, Berglundh T. Extent of peri-implantitis-associated bone loss. J Clin Periodontol. 2009;36(4):357-63.
18. Zitzmann NU, Berglundh T, Marinello CP, Lindhe J. Experimental peri-implant mucositis in man. J Clin Periodontol. 2001;28(6):517-23.
19. Albouy JP, Abrahamsson I, Persson LG, Berglundh T. Spontaneous progression of peri-implantitis at different types of implants. An experimental study in dogs. I: clinical and radiographic observations. Clin Oral Implants Res. 2008;19(10):997-1002.
20. Berglundh T, Gotfredsen K, Zitzmann NU, Lang NP, Lindhe J. Spontaneous progression of ligature induced peri-implantitis at implants with different surface roughness: an experimental study in dogs. Clin Oral Implants Res. 2007;18(5):655-61.
21. Albouy JP, Abrahamsson I, Persson LG, Berglundh T. Spontaneous progression of ligatured induced peri-implantitis at implants with different surface characteristics. An experimental study in dogs II: histological observations. Clin Oral Implants Res. 2009; 20(4):366-71.
22. Marinello CP, Berglundh T, Ericsson I, Klinge B, Glantz PO, Lindhe J. Resolution of ligature-induced peri-implantitis lesions in the dog. J Clin Periodontol. 1995; 22(6):475-9.
23. Zitzmann NU, Berglundh T, Ericsson I, Lindhe J. Spontaneous progression of experimentally induced periimplantitis. J Clin Periodontol. 2004;31(10):845-9.
24. Heitz-Mayfield LJ. Peri-implant diseases: diagnosis and risk indicators. J Clin Periodontol. 2008;35(8 Suppl):292-304.
25. Etter TH, Håkanson I, Lang NP, Trejo PM, Caffesse RG. Healing after standardized clinical probing of the perlimplant soft tissue seal: a histomorphometric study in dogs. Clin Oral Implants Res. 2002 ;13(6):571-80.
26. Roos-Jansåker AM, Renvert H, Lindahl C, Renvert S. Nine- to fourteen-year follow-up of implant treatment. Part III: factors associated with peri-implant lesions. J Clin Periodontol. 2006;33(4):296-301.
27. Quirynen M, Abarca M, Van Assche N, Nevins M, van Steenberghe D. Impact of supportive periodontal therapy and implant surface roughness on implant outcome in patients with a history of periodontitis. J Clin Periodontol. 2007;34(9):805-15.
28. Ferreira SD, Silva GL, Cortelli JR, Costa JE, Costa FO. Prevalence and risk variables for peri-implant disease in Brazilian subjects. J Clin Periodontol. 2006;33(12):929-35.
29. Strietzel FP, Reichart PA, Kale A, Kulkarni M, Wegner B, Küchler I. Smoking interferes with the prognosis of dental implant treatment: a systematic review and meta-analysis. J Clin Periodontol. 2007;34(6):523-44.
30. Porras R, Anderson GB, Caffesse R, Narendran S, Trejo PM. Clinical response to 2 different therapeutic regimens to treat peri-implant mucositis. J Periodontol. 2002;73(10):1118-25.
31. Trejo PM, Bonaventura G, Weng D, Caffesse RG, Bragger U, Lang NP. Effect of mechanical and antiseptic therapy on peri-implant mucositis: an experimental study in monkeys. Clin Oral Implants Res. 2006; 17(3):294-304.
32. Renvert S, Roos-Jansåker AM, Claffey N. Non-surgical treatment of peri-implant mucositis and peri-implantitis: a literature review. J Clin Periodontol. 2008;35(8 Suppl):305-15.
33. Karring ES, Stavropoulos A, Ellegaard B, Karring T. Treatment of peri-implantitis by the Vector system. Clin Oral Implants Res. 2005;16(3):288-93.
34. Kotsovilis S, Karoussis IK, Trianti M, Fourmousis I. Therapy of peri-implantitis: a systematic review. J Clin Periodontol. 2008;35(7):621-9.
35. Renvert S, Lessem J, Dahlén G, Lindahl C, Svensson M Topical minocycline microspheres versus topical chlorhexidine gel as an adjunct to mechanical debridement of incipient peri-implant infections: a randomized clinical trial. J Clin Periodontol. 2006;33(5):362-9.
36. Schwarz F, Bieling K, Bonsmann M, Latz T, Becker J. Nonsurgical treatment of moderate and advanced periimplantitis lesions: a controlled clinical study. Clin Oral Investig. 2006;10(4):279-88.

37. Claffey N, Clarke E, Polyzois I, Renvert S. Surgical treatment of peri-implantitis. J Clin Periodontol. 2008;35(8 Suppl):316-32.
38. Deppe H, Horch HH, Henke J, Donath K. Per-implant care of ailing implants with the carbon dioxide laser. Int J Oral Maxillofac Implants. 2001;16(5):659-67.
39. Schou S, Holmstrup P, Jørgensen T, Skovgaard LT, Stoltze K, Hjørting-Hansen E, Wenzel A. Implant surface preparation in the surgical treatment of experimental peri-implantitis with autogenous bone graft and ePTFE membrane in cynomolgus monkeys. Clin Oral Implants Res. 2003;14(4):412-22.
40. You TM, Choi BH, Zhu SJ, Jung JH, Lee SH, Huh JY, Lee HJ, Li J. Treatment of experimental peri-implantitis using autogenous bone grafts and platelet-enriched fibrin glue in dogs. Oral Surg Oral Med Oral Pathol Oral Radiol Endod. 2007;103(1):34-7.
41. Persson LG, Mouhyi J, Berglundh T, Sennerby L, Lindhe J. Carbon dioxide laser and hydrogen peroxide conditioning in the treatment of periimplantitis: an experimental study in the dog. Clin Implant Dent Relat Res. 2004;6(4):230-8.
42. Khoury F, Buchmann R. Surgical therapy of peri-implant disease: a 3-year follow-up study of cases treated with 3 different techniques of bone regeneration. J Periodontol. 2001;72(11):1498-508.
43. Schwarz F, Jepsen S, Herten M, Sager M, Rothamel D, Becker J. Influence of different treatment approaches on non-submerged and submerged healing of ligature induced peri-implantitis lesions: an experimental study in dogs. J Clin Periodontol. 2006;33(8): 584-95.
44. Roos-Jansåker AM, Renvert H, Lindahl C, Renvert S. Surgical treatment of peri-implantitis using a bone substitute with or without a resorbable membrane: a prospective cohort study. J Clin Periodontol. 2007;34(7):625-32.
45. Roos-Jansåker AM, Renvert H, Lindahl C, Renvert S. Submerged healing following surgical treatment of peri-implantitis: a case series. J Clin Periodontol. 2007;34(8):723-7.
46. Sennerby L, Persson LG, Berglundh T, Wennerberg A, Lindhe J. Implant stability during initiation and resolution of experimental periimplantitis: an experimental study in the dog. Clin Implant Dent Relat Res. 2005;7(3):136-40.
47. Grunder U, Hürzeler MB, Schüpbach P, Strub JR. Treatment of ligature-induced peri-implantitis using guided tissue regeneration: a clinical and histologic study in the beagle dog. Int J Oral Maxillofac Implants. 1993;8(3):282-93.
48. Romeo E, Lops D, Chiapasco M, Ghisolfi M, Vogel G. Therapy of peri-implantitis with resective surgery. A 3-year clinical trial on rough screw-shaped oral implants. Part II: radiographic outcome. Clin Oral Implants Res. 2007;18(2):179-87.
49. Schrott AR, Jimenez M, Hwang JW, Fiorellini J, Weber HP. Five year evaluation of the influence of keratinized mucosa on peri-implant soft tissue Health and stability around implants supporting full-arch mandibular fixed prostheses. Clin Oral Implants Res. 2009; 20:1170-1177.

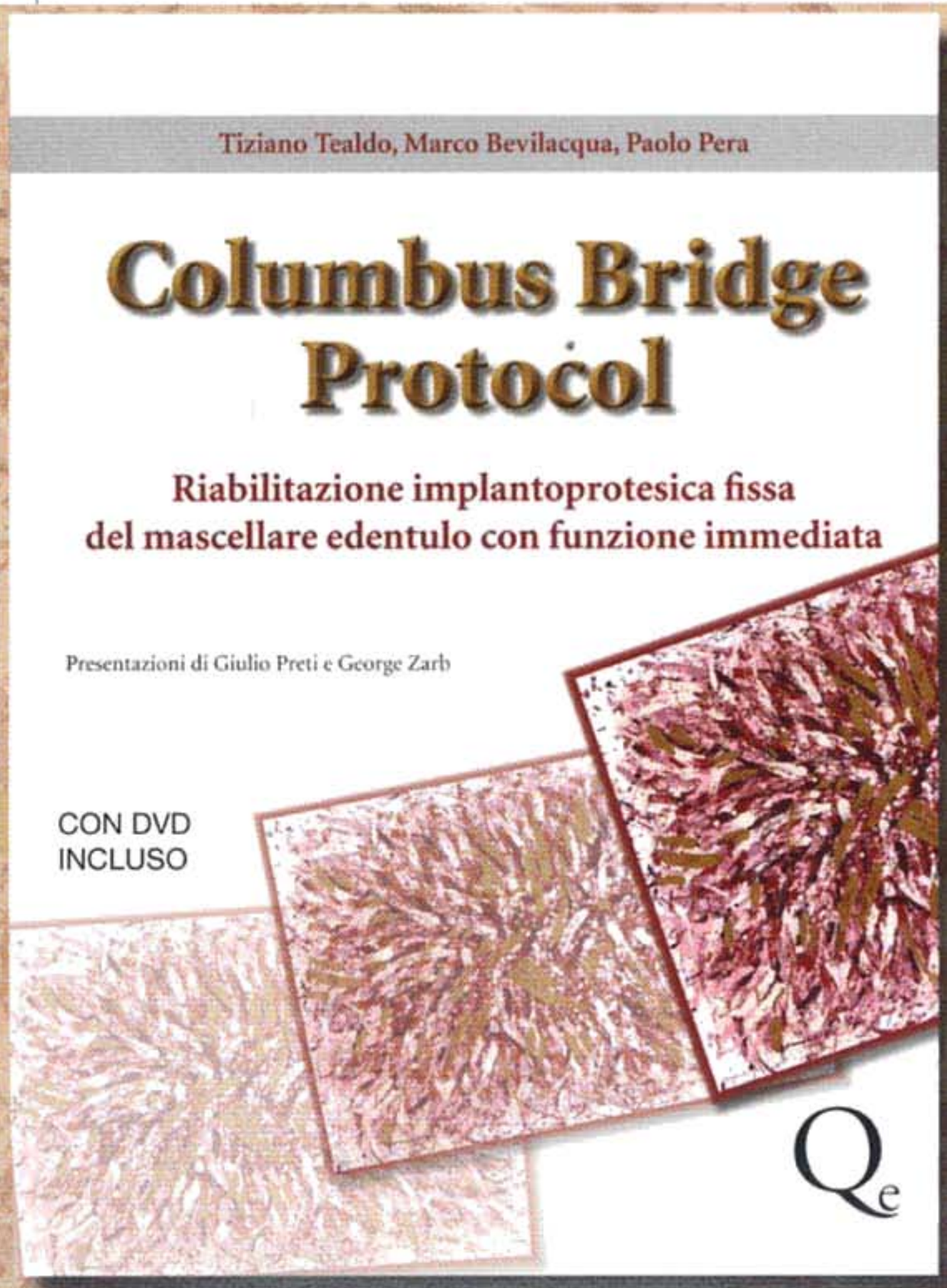

CEDOLA DI COMMISSIONE LIBRARIA

☐ Chiedo di prenotare il libro dal titolo:
Columbus Bridge Protocol di T. Tealdo, M. Bevilacqua e P. Pera

Costo del libro euro 240,00 + contributo di sp. sped. euro 12,00 per un totale di euro 252,00 che mi impegno a pagare in contanti alla consegna del pacco.

Cognome _____

Nome _____

Via _____

Città _____

Provincia _____ Cap _____

Telefono _____

E-mail _____

P. IVA _____

C.F. _____

Firma _____

Qe

Quintessenza Edizioni S.r.l.
Via Ciro Menotti, 65 – C.P.85 – I-20017 Rho (MI)
Tel.: +39.02.93.18.08.21 – Fax: +39.02.93.50.91.26
E-mail: info@quintessenzaedizioni.it

Con la compilazione di questa scheda si autorizza la Q.E. srl e le aziende ad essa collegate ad inserire il nominativo nel proprio indirizzario. In ogni momento, ai sensi dell'art. 13 - Legge 675/96, si potrà avere accesso ai propri dati, chiederne la modifica o la cancellazione oppure opporsi al loro utilizzo scrivendo a Quintessenza Edizioni srl - via C. Menotti 65 - 20017 Rho (MI) info@quintessenzaedizioni.it