Matteo Deflorian
Andrea Parenti
Matteo Capelli

La gestione dei tessuti molli perimplantari

Matteo Deflorian
IRCCS- Istituto Ortopedico Galeazzi. Servizio di Odontostomatologia (Direttore: Prof R.L. Weinstein), Reparto di Implantologia e Riabilitazione Orale (Responsabile: Tiziano Testori)

Andrea Parenti
IRCCS- Istituto Ortopedico Galeazzi. Servizio di Odontostomatologia (Direttore: Prof R.L. Weinstein), Reparto di Implantologia e Riabilitazione Orale (Responsabile: Tiziano Testori)

Matteo Capelli
IRCCS- Istituto Ortopedico Galeazzi. Servizio di Odontostomatologia (Direttore: Prof R.L. Weinstein), Reparto di Implantologia e Riabilitazione Orale (Responsabile: Tiziano Testori)

Introduzione

A seguito della prima fase chirurgica implantare nel mascellare superiore atrofico si riscontra spesso una situazione anatomica dei tessuti molli non ideale che può essere migliorata aumentandone lo spessore e perfezionando i contorni durante la seconda fase chirurgica. Gli obiettivi della seconda fase chirurgica sono legati a necessità estetiche e di mantenimento. La creazione di un'adeguata ampiezza di tessuto cheratinizzato peri-implantare associata all'approfondimento del fornice vestibolare e all'assottigliamento dei tessuti molli a livello palatale sono procedure atte a ricreare una situazione anatomica più favorevole alle manovre di igiene orale domiciliare[1,2]. Un'ulteriore espansione dell'arco di cerchio vestibolare e l'ispessimento dei tessuti permettono una maggiore compensazione della classe scheletrica e forniscono al protesista una quantità adeguata di tessuto cheratinizzato da condizionare durante le fasi protesiche provvisorie in modo da ricreare una migliore architettura gengivale che, in forza dello spessore dei tessuti ottenuto, sarà dimensionalmente stabile e meno soggetta a recessioni.

FASE DIAGNOSTICA

In fase diagnostica si deve valutare in prima istanza a quanto ammonta la discrepanza sagittale e trasversale tra le basi ossee; in altre parole, si deve analizzare l'ampiezza dell'arco di cerchio mascellare in rapporto con quello mandibolare al fine di stabilire preventivamente il grado di compensazione che si riuscirà a ottenere con la gestione dei tessuti molli. Tale valutazione, integrata con le informazioni legate alla quantità di tessuto cheratinizzato presente, allo spessore dei tessuti molli palatini e alla distribuzione degli impianti, permetterà al clinico di scegliere la posizione e l'estensione delle incisioni longitudinali, delle incisioni di rilascio mesiali e distali, nonché della necessità di eseguire assottigliamenti palatini con o senza innesti connettivali vestibolari (Figg. 1a,b, 2a,b). Prima di eseguire il lembo è necessario tenere in conto la vascolarizzazione dei tessuti molli su cui si sta per intervenire: la zona vestibolare è servita da rami provenienti dal circolo anastomotico tra arteria infraorbitaria e arteria alveolare posteriore superiore, mentre la porzione palatale è servita dall'arteria palatina maggiore e in parte dall'arteria naso-palatina. Il decorso dei vasi che vascolarizzano vestibolarmente il mascellare superiore è in prevalenza parallelo alla cresta edentula con direzione cranio-caudale; permane in centro cresta una banda di tessuto poco vascolarizzato con assenza di anastomosi vestibolo-palatine di circa 1-2 mm di ampiezza[3].

TECNICA CHIRURGICA

La nostra Scuola consiglia di eseguire in sedazione cosciente questi interventi chirurgici, i quali sono impegnativi dal punto di vista temporale e fisico per il paziente. L'anestesia deve essere eseguita in maniera molto lenta (1 ml/min) in modo da migliorare la diffusione dell'anestetico nei tessuti molli: tale accortezza

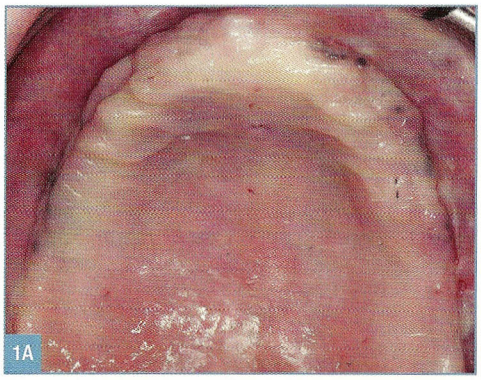

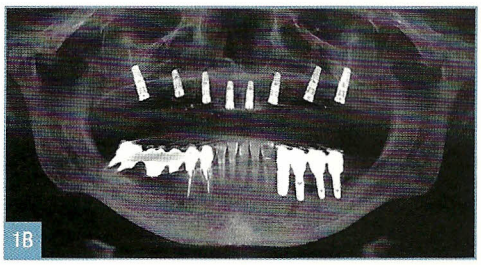

Fig. 1a *Immagine clinica pre-chirurgica che evidenzia moderato grado di atrofia in senso vestibolo palatale e la presenza di tatuaggi di amalgama.*
Fig. 1b *OPT pre-chirurgica.*

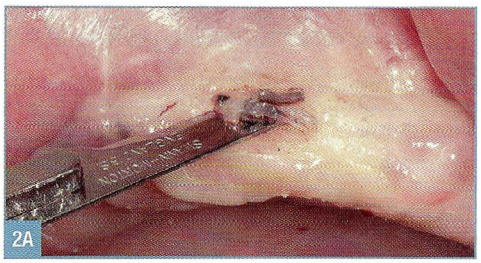

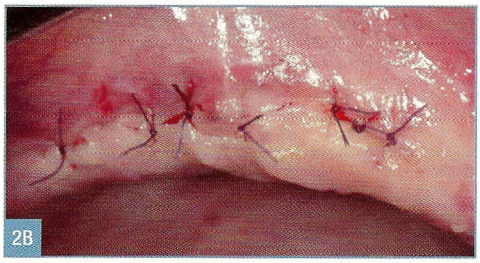

Figg. 2a,b *Viene eseguita come prima manovra la rimozione di tatuaggi in amalgama. A tal fine si eseguono delle incisioni a spessore parziale della mucosa mantenendo un piano di clivaggio sottomucoso.*

contribuisce ad una maggiore durata dell'effetto anestetico ed emostatico e inoltre riduce la formazione di ematomi. Il disegno del lembo a spessore parziale prevede l'esecuzione di un'incisione longitudinale lungo tutto il mascellare. La posizione dell'incisione longitudinale è dettata dalla quantità di tessuto cheratinizzato presente a livello vestibolare: in ogni caso, si consiglia di eseguire l'incisione 3-4 mm palatale rispetto al centro della cresta alveolare in modo da garantire un'adeguata banda di tessuto cheratinizzato da spostare vestibolarmente. L'estensione dell'incisione longitudinale e la posizione delle incisioni di rilascio verticale distali sono legate alla differenza tra arco di cerchio palatale e vestibolare, nonché alla posizione degli impianti più distali: chiaramente, l'incisione longitudinale deve estendersi 7-8 mm distale all'ultimo impianto in modo da garantire a questo livello un'adeguata banda di tessuto cheratinizzato. Al fine di ottenere un'opportuna mobilità dei lembi può essere utile l'esecuzione di un'incisione di rilascio vestibolare mediana e una distale. L'incisione di scarico mediana permette di gestire due lembi indipendenti anziché un unico lembo da tuber a tuber. Per quanto riguarda il disegno dell'incisione di rilascio distale, questa influisce sulla capacità di far scorrere mesialmente il lembo. Sclar ha proposto un'incisione divergente verso distale al fine di creare un lembo trapezoidale; tuttavia, il limite di tale incisione è la difficoltà nel far scorrere mesialmente il lembo[4]. La nostra Scuola propone un incisione distale eseguita in maniera differente. A partire dal punto più distale dell'incisione longitudinale si esegue un'incisione perpendicolare in senso craniocaudale fino alla giunzione mucogengivale; successivamente, il bisturi viene ruotato e si prosegue eseguendo un'incisione a cut-back curvilinea con andamento corono-apicale, la cui estensione in direzione mesiale viene decisa in base alla discrepanza dell'arco di cerchio palatale e vestibolare e in relazione al grado di

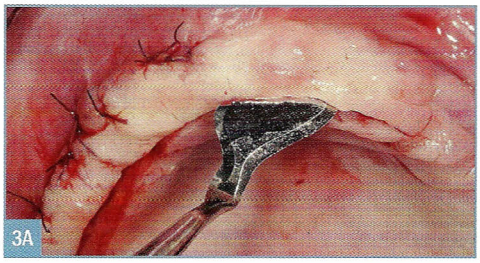

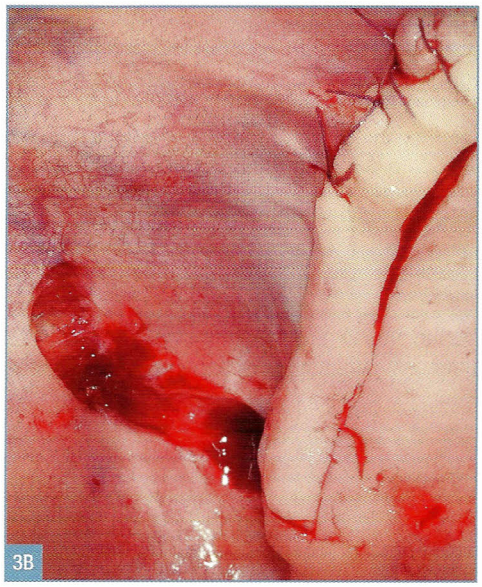

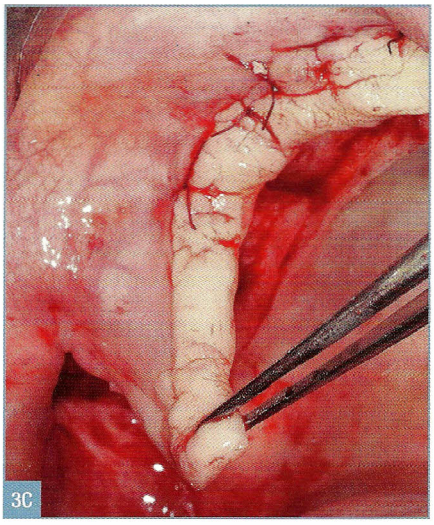

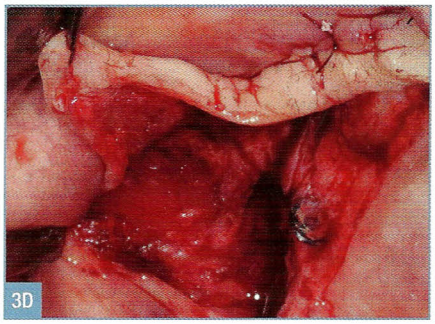

Figg. 3a,b *Lembo a spessore parziale. L'incisione palatale permette di trasportare vestibolarmente una banda di tessuto cheratinizzato di dimensione adeguata. In questa situazione l'utilizzo di un bisturi goldman fox 7 agevola l'incisione. Incisione distale di rilascio con cut back permette un miglior scorrimento mesiale dei lembi durante le fasi di sutura.*

Figg. 3c,d *Le incisioni a spessore parziale vengono estese sul lato vestibolare in direzione craniale. Al fine di rendere totalmente passivo il lembo viene eseguita la dissezione della mucosa incidendo le inserzioni mucose del muscolo buccinatore.*

compensazione dei rapporti sagittali e trasversali programmata (Figg. 3a-d). Il lembo scorrerà mesialmente in rapporto al termine mesiale dell'incisione a cut-back, che diventa il centro di rotazione del lembo stesso. Nell'incisione longitudinale la lama del bisturi dovrà essere orientata secondo un piano tangente al piano osseo palatale: in questa fase può essere d'ausilio ricorrere a un bisturi Goldman-Fox n. 7. Lo spessore del lembo varia in relazione allo spessore dei tessuti, ma non dovrebbe mai essere < 1,5 mm (l'equivalente del bisello di una lama 15 c) onde evitarne la necrosi. È importante limitare i passaggi del bisturi in modo da traumatizzare il meno possibile i tessuti mantenendo una maggiore vascolarizzazione. Una volta raggiunto il punto di passaggio tra cresta alveolare e vestibolo ci si approfondisce apicalmente nel fornice fino a raggiungere l'ampiezza stabilita in fase diagnostica. A questo punto, si allestisce una protezione delle vie aeree con una diga di garze sterili e si procede a sostituire le viti di copertura con pilastri di guarigione di altezza 1-2 mm superiore a quella della mucosa. In questa fase è importante eseguire il lavaggio delle camere implantari e applicare al loro interno gel a base di clorexidina e ispezionare clinicamente la chiusura dei pilastri di guarigione. Successivamente, si valuta se aumentare ulteriormente l'arco di cerchio vestibolare (Figg. 4a-e, 5, 6a-d) Nel caso fosse necessario, è possibile eseguire un prelievo di connettivo dal palato[5,6]. Prima di eseguire le incisioni è necessario indagare lo spessore dei tessuti palatini e la posizione del forame pala-

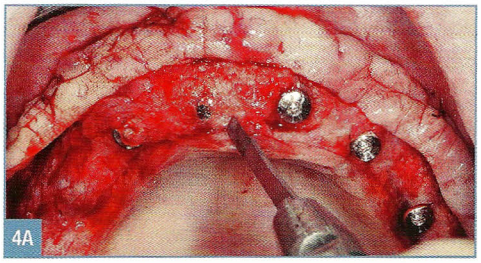

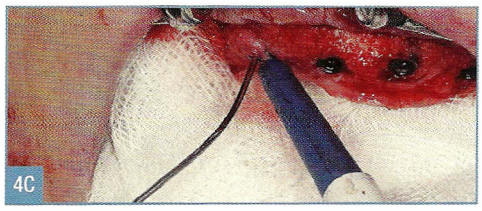

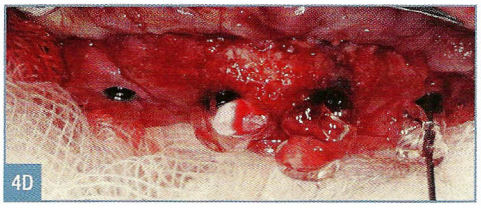

Fig. 4a *Utilizzando una mini-blade si rimuovono le porzioni di periostio che ricoprono le viti di copertura.*
Fig. 4b *Rimozione delle viti di copertura. La caduta accidentale di una vite nel cavo orale è facilmente recuperabile grazie al posizionamento di garze sterili a protezione delle vie aeree.*
Figg. 4c-e *Lavaggio con soluzione fisiologica e applicazione di Corsodyl gel orale al fine di decontaminare la camera implantare.*

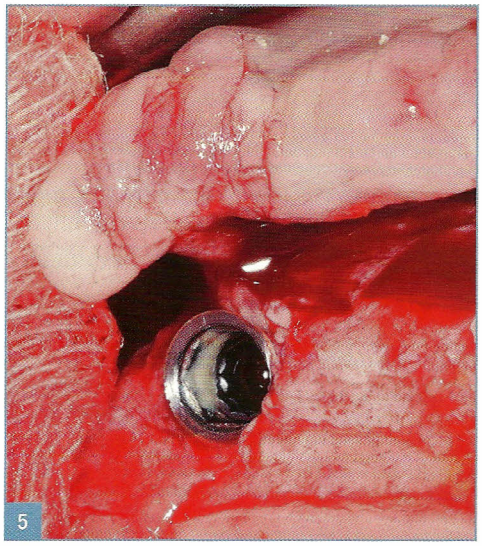

Fig. 5 *Colonizzazione batterica legata alla prima fase chirurgica implantare in cui non è stata eseguita un'adeguata detersione della camera implantare.*

tino maggiore, punto di emergenza dell'arteria omonima. A tal fine, è opportuno valutare pre operatoriamente una TC analizzando l'andamento della volta palatina in relazione al grado di atrofia del mascellare. Durante la fase chirurgica, invece, può essere d'ausilio isolare il forame palatino maggiore e valutarne la distanza dal margine della cresta ossea con una sonda parodontale, considerando che l'arteria palatina maggiore si trova in posizione sottoperiostale solo all'emergenza dal forame, mentre il restante decorso è compreso tra lo strato periostale e quello sottomucoso. Quindi, si devono eseguire le seguenti manovre: comprimere con un dito l'emergenza dell'arteria palatina maggiore per controllare il sanguinamento e

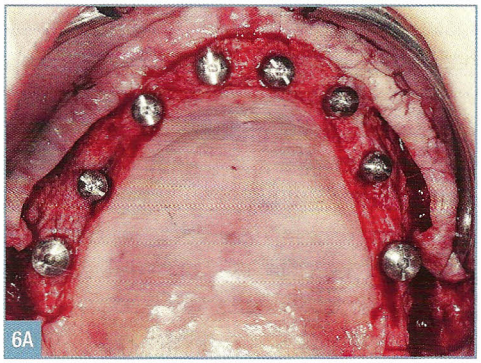

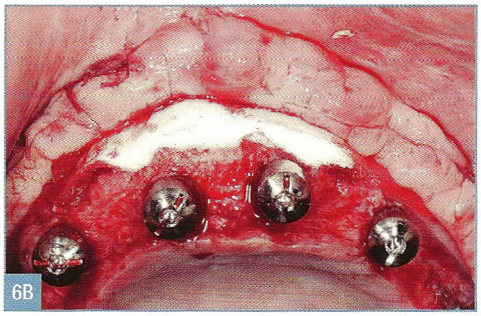

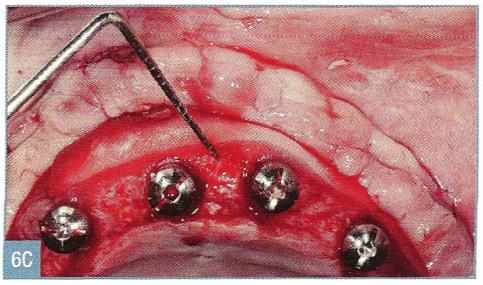

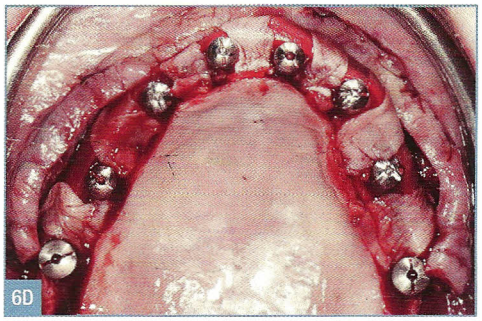

Fig. 6a *Viti di guarigione in posizione.*
Figg. 6b,c *Mucograft 3 mm non compresso posizionato vestibolarmente con lo scopo di aumentare lo spessore dei tessuti molli.*
Fig. 6d *vengono posizionate membrane in prf a cavaliere sulla cresta tra un impianto e l'altro per proteggere le zone che guariranno per seconda intenzione.*

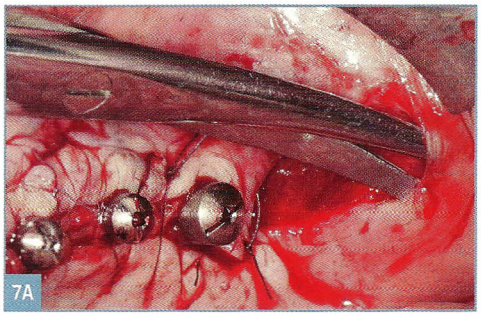

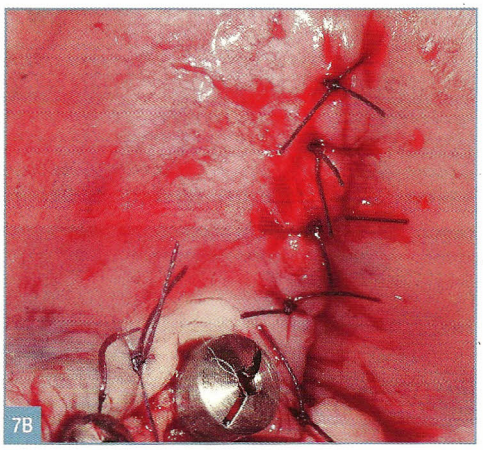

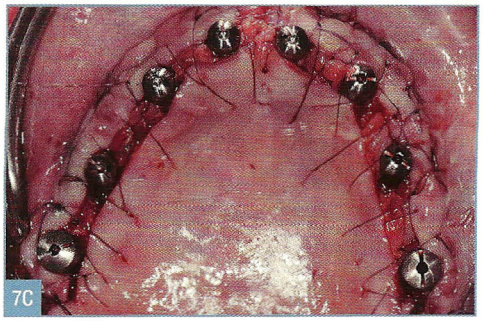

Figg. 7a,b *Dissezione per via smussa dello scarico distale al fine di ottenere una guarigione per prima intenzione con l' esecuzione della sutura con lembi estremamente passivi.*
Fig. 7c *Suture riassorbibili al termine della fase chirurgica.*

praticare due incisioni palatali, una superficiale e una più profonda, parallele alla cresta alveolare, mantenendo la lama in direzione corono-apicale nel contesto della mucosa ed estendendosi apicalmente in base alla posizione del forame e dell'arteria palatina maggiore al fine di non creare lesioni vascolari iatrogene non facilmente gestibili. In alternativa è possibile utilizzare matrice collageniche (Figg. 6b,c). La sutura avviene con punti singoli (Figg. 7a-c).

DECORSO POSTOPERATORIO E PROCESSO DI GUARIGIONE

È importante istruire i pazienti sul decorso postoperatorio specialmente per quanto riguarda l'edema e la formazione di ematomi, nonché possibili lievi emorragie gestibili con compressione della ferita con garze imbevute di acido tranexamico La guarigione dei lembi avverrà per prima intenzione in sede vestibolare e peri-implantare, ricordando che l'apporto ematico sarà garantito dalle terminazioni arteriose della porzione vestibolare dei lembi e dal letto periostale mantenuto durante l'esecuzione delle incisioni nel fornice. La nutrizione degli eventuali innesti di connettivo sarà inizialmente garantita per diffusione dal letto ricevente periostale da un lato e dal lembo mucoso dall'altro lato fino alla formazione di nuovi gettoni vascolari. In sede palatale una banda più o meno ampia guarirà per seconda intenzione. Attraverso questa tecnica è possibile dunque aumentare l'arco di cerchio vestibolare, con conseguente ulteriore compensazione dei rapporti intermascellari fino a un massimo di 3-4 mm in senso sia sagittale sia trasversale (Figg. 8a-d).

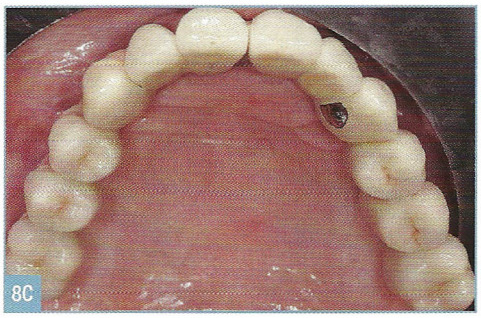

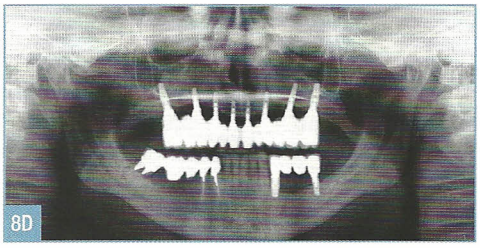

Figg. 8a-d *Situazione dei tessuti molli a guarigione avvenuta e protesi definitiva consegnata.*

BIBLIOGRAFIA

1. Parenti A, Zuffetti F, Galli F, Capelli M, Del Fabbro M, Taschieri S,et al. La tecnica chirurgica step by step. Scheda operativa – Seconda fasechirurgica. Italian Oral Surgery 2007;4:25-8.
2. Thoma DS, Benic GI, Zwahlen M, Hammerle CHF,Jung RE. A systematic review assessing soft tissue augmentation techniques. Clin Oral Implants Res 2009;20(Suppl. 4):146-65.
3. Kleinheinz J, Buchter A, Kruse-Losler B, Weingart D, Joos U. Incisiondesign in implant dentistry based on vascularization of the mucosa. Clin Oralmplants Res 2005;16:518-23.
4. Sclar AG. Surgical techniques for management of peri-implant soft tissues. Chapter 3. In: Sclar AG, editor. Soft tissues and esthetic considerations in implant therapy. Quintessence Publishing; 2004.
5. Fumagalli L, Capelli M, Zuffetti F, Galli F, Parenti A, Taschieri S, et al. La tecnica chirurgica step by step. Seconda fase chirurgica con innesto connettivale. Italian Oral Surgery 2007;5:31-3.
6. Monnet-Corti V, Santini A, Glise JM, Fouque-Deruelle C, Dillier FL, Liébart MF, et al. Connective tissue graft for gingival recession treatment: assessment for the maximum graft dimensions at the palatal vault as donor site. J Periodontol 2006;77(5):899-902.

Indirizzo per la corrispondenza:
Dr. Andrea Parenti
IRCCS- Istituto Ortopedico Galeazzi
Via Riccardo Galeazzi, 4
20161 Milano
dottandreaparenti@gmail.com