Carico immediato provvisorio protesicamente guidato nel mascellare superiore

F. Galli
A. Parenti
L. Fumagalli
M. Capelli
F. Zuffetti
T. Testori

Università degli Studi di Milano
Facoltà di Medicina e Chirurgia
Dipartimento di Scienze Cliniche "L. Sacco"
Istituto Ortopedico Galeazzi (IRCCS)
Reparto di Implantologia e Riabilitazione Orale
Responsabile: dott. T. Testori

Riassunto

■ La riabilitazione di pazienti totalmente edentuli con impianti caricati immediatamente è ben documentata in letteratura e oggi considerata un approccio di routine per un team implantologo-protesista-odontotecnico che lavora in stretta collaborazione. La realizzazione di un ponte provvisorio immediato permette, da un lato, una miglior guarigione tissutale protesicamente guidata e, dall'altro, un maggior comfort per il paziente.

Viene descritta una tecnica di carico immediato con l'utilizzo di un provvisorio creato sulla base della ceratura diagnostica.

Abstract

Immediate loading of a temporary prosthesis in the upper jaw: a case report

■ *Oral rehabilitation of totally edentulous patients by immediate loading protocol is well documented in literature and should be considered as a routine treatment. With a bilateral fixed bridge, the surgeon can obtain a better soft tissue healing.*

In this paper the Authors show a particular technique of immediate loading with a temporary restoration made on the base of diagnostic waxing.

Parole chiave
Carico immediato
Mascherina chirurgica
Provvisorio

Key words
Immediate loading
Surgical template
Temporary restoration

Clinical implications

■ Per ottenere l'osteointegrazione degli impianti a carico immediato e un'adeguata percentuale di contatto osso-impianto, è fondamentale progettare una protesi biomeccanicamente favorevole, rigida, passiva, con contatti occlusali stabiliti.

■ *To obtain a good implant integration with bone tissue in immediate loading protocol it is of utmost importance for the prosthesis to be passive and have stable occlusal contacts.*

Introduzione

La riabilitazione di pazienti totalmente edentuli con impianti caricati immediatamente è ben documentata in letteratura e oggi considerata un approccio di routine per un team implantologo-protesista-odontotecnico che lavora in stretta collaborazione (1-5).

I pazienti che necessitano di questo tipo di riabilitazione richiedono sempre più frequentemente una protesi fissa anche nella fase di osteointegrazione degli impianti. La realizzazione di un ponte provvisorio immediato permette, da un lato, una miglior guarigione tissutale protesicamente guidata, dall'altro un maggior *comfort* per il paziente. In questo modo, vengono eliminati a priori le problematiche di compressione sui tessuti molli, gli ingombri protesici e l'instabilità legati alla protesi rimovibile.

In letteratura sono proposti e descritti numerosi protocolli di trattamento per l'edentulismo del mascellare superiore e della mandibola, che permettono al clinico la scelta tra un ampio spettro di possibilità sia riguardante il tipo di provvisorio da utilizzare che il tempo di connessione (6, 7). Ogni tecnica necessita di presidi specifici (cerature, mascherine chirurgiche, cucchiai individuali, provvisori, ecc). Proprio per questo, risulta fondamentale la fase diagnostica: visita extra-intraorale, valutazione dei rapporti scheletrici e interarcata e *set-up* diagnostico, per stabilire quale tipo di progetto implanto-protesico intraprendere, ed effettuare una precisa pianificazione per poter organizzare le singole fasi operative.

In questo lavoro viene presentato, attraverso un caso clinico, l'utilizzo di una mascherina chirurgica e una protesica per la realizzazione di un ponte provvisorio preformato, partendo da un set-up diagnostico duplicato più volte.

Il ponte, ribasato direttamente in bocca su pilastri provvisori avvitati, alla fine della fase chirurgica viene rifinito e posizionato nella bocca del paziente nella stessa giornata.

Caso clinico

Si è presentata alla nostra attenzione una paziente di 62 anni, con elementi dentari del mascellare superiore gravemente compromessi e non recuperabili. La paziente, per esigenze estetiche e sociali, richiedeva un trattamento che prevedesse una riabilitazione fissa e immediata.

Fig. 1 - Ceratura diagnostica senza margine vestibolare

Sono state comunque illustrate alla paziente le alternative terapeutiche comprendenti: protesi totale rimovibile; riabilitazione implanto-protesica con impianti inclinati (*Toronto Modified Bridge*) (8, 9); riabilitazione implanto-protesica con perni e corone, rialzo di seno mascellare e carico immediato postestrattivo provvisorio con nove elementi protesici.

Fase prechirurgica

Rilevate le impronte, vengono montati i modelli in articolatore. Dal modello superiore vengono eliminati gli elementi dentari ed effettuata una ceratura diagnostica senza margine vestibolare, che simuli la riabilitazione protesica, tenendo conto del grado di riassorbimento del mascellare e la classe scheletrica, in quanto tali aspetti influenzano l'asse implantare e la futura struttura protesica (*fig. 1*).

Il piano di cura concordato con la paziente consisteva in una riabilitazione con perni personalizzati e corone in oro-ceramica, sostenute da un numero adeguato di impianti; il profilo di emergenza e il minimo riassorbimento del mascellare sono presupposti per il raggiungimento di un buon risultato estetico e funzionale.

Sulla base della ceratura effettuata, si possono stabilire la posizione e l'asse implantare e confezionare un provvisorio in resina con gli accessi per i cilindri provvisori. Il provvisorio ha un appoggio sul palato duro e sul tuber che garantisce stabilità e il corretto posizionamento durante la connessione dei monconi intraorali (*figg. 2, 3*).

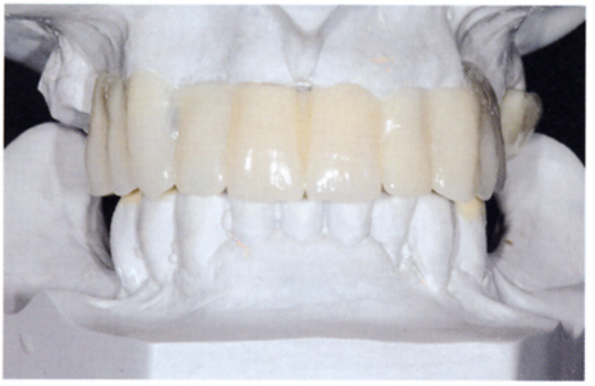

Figg. 2, 3 - Provvisorio in resina effettuato sulla base della ceratura diagnostica, con l'accesso per i cilindri provvisori

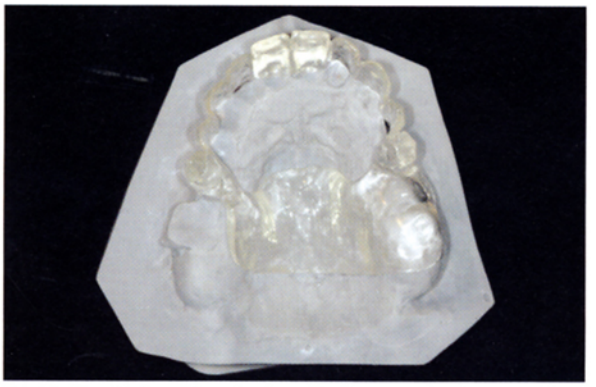

Fig. 4 - Mascherina chirurgica in resina trasparente che permette al chirurgo un posizionamento degli impianti protesicamente guidato

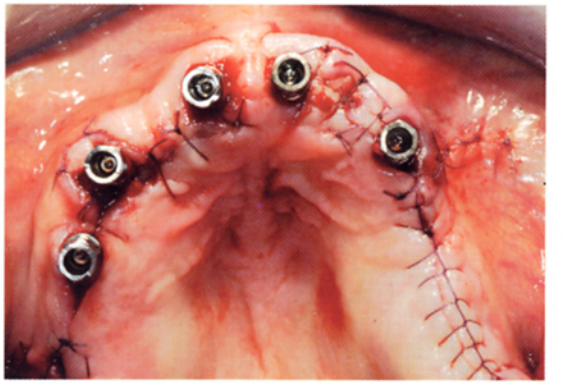

Fig. 5 - Visione occlusale degli impianti posizionati con avvitati i cilindri provvisori

Il passaggio successivo prevede la costruzione di una mascherina chirurgica in resina trasparente, che facilita il chirurgo nel posizionamento degli impianti. Questa mascherina è la duplicazione della ceratura e del provvisorio.
La posizione degli impianti sia sulla mascherina che sul provvisorio è modificabile nel caso in cui, nella fase chirurgica, nella sede pianificata in precedenza, non si riesca a ottenere una buona stabilità primaria e/o si ritenga migliore un'altra sede di posizionamento impiantare (*fig. 4*).

Fase chirurgica

Dopo aver eseguito scrupolosamente tutta la fase diagnostica, si può passare alla fase chirurgica, che prevede l'inserimento di cinque impianti da caricare immediatamente che sostengono un provvisorio avvitato di nove elementi, compatibile con estetica e funzione; un impianto nel tuber destro, rialzo di seno mascellare sinistro con contestuale inserimento di due impianti, che verranno caricati nella riabilitazione definitiva. Da notare come il posizionamento implantare programmato in zona 12-22 sia stato variato in 11-21; questo cambiamento di programmazione non ha inficiato il risultato, grazie al fatto che la mascherina e il provvisorio possono essere facilmente modificati in corso d'opera (*fig. 5*).

Fase protesica

Avvitati i pilastri e isolati i tessuti tramite diga di gomma, vengono fissati e solidarizzati alla parte coronale del provvisorio con piccoli apporti di resina acrilica.
La stabilità del provvisorio, ottenuta grazie agli appoggi precedentemente descritti, risulta fondamentale in questa fase. Una volta indurita la resina, si svitano i monconi solidarizzati al provvisorio e vengono posti sugli impianti dei pilastri di guarigione con profilo di emergenza pronunciato per

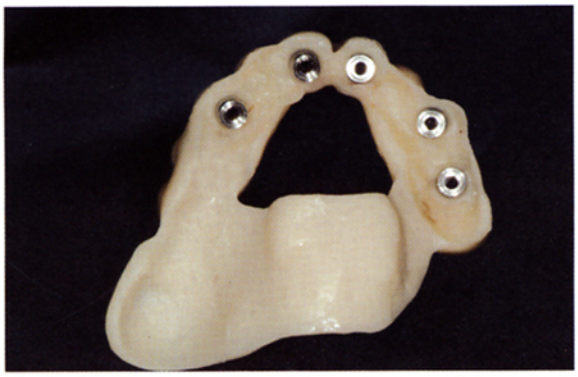

Fig. 6 - Cilindri provvisori fissati alla mascherina, svitati ed estratti dalla bocca, pronti per essere inviati al laboratorio

Fig. 7 - Sorriso della paziente alla dimissione nella stessa giornata dell'intervento

Fig. 8 - A distanza di un mese dalla chirurgia si può notare l'ottima guarigione dei tessuti protesicamente guidati dal provvisorio

Fig. 9 - Visione frontale della riabilitazione implanto-protesica definitiva dopo 8 mesi dalla prima fase chirurgica

facilitare la successiva connessione del manufatto. Svitati i monconi, il provvisorio viene inviato in laboratorio per essere completato e rifinito (*fig. 6*).

Fase odontotecnica

A questo punto inizia la fase odontotecnica. Viene completato il fissaggio dei monconi riempiendo i *gap* esistenti tra cilindro e provvisorio con resina acrilica polimerizzata a caldo.
L'odontotecnico può apportare lievi modifiche della forma dei denti per creare un provvisorio in armonia con il biotipo facciale della paziente; crea un profilo di emergenza ottimale in corrispondenza di ogni impianto, pontic nelle sedi dove non sono stati posizionati gli impianti per poter ottenere una guarigione protesicamente guidata dei tessuti. Vengono eliminati le flange palatali e gli appoggi mucosi, rifinito e lucidato perfettamente.
Questa fase è di fondamentale importanza per ottenere un manufatto con buona estetica e che permetta le manovre di igiene orale domiciliare.

Connessione intraorale

A questo punto il provvisorio viene connesso agli impianti con viti di titanio, serrate con una chiave dinamometrica a 20 N/cm. Viene eseguita una ortopantomografia, che permette di valutare il corretto accoppiamento moncone-impianto.
Si controllano centrica, protrusiva e lateralità e la paziente viene dimessa (*fig. 7*).

Follow-up

A distanza di un mese dalla chirurgia, viene eseguito un controllo che permette di verificare l'ottima guarigione dei tessuti molli, protesicamente guidata dal provvisorio, e la stabilità degli impianti; due viti risultano allentate e vengono riserrate (*fig. 8*).

Effettuata la seconda fase chirurgica degli impianti sommersi inseriti contestualmente al rialzo di seno mascellare sinistro e dell'impianto posizionato nel tuber di destra, sono stati eseguiti abutment personalizzati, fissati con viti gold tite serrate a 32 N/cm e la protesi definitiva con 12 elementi in ceramica dopo 8 mesi dalla prima fase chirurgica (*fig. 9*).

Discussione

▪ Oggigiorno i pazienti che necessitano di una riabilitazione protesica supportata da impianti richiedono sempre più spesso estetica e funzione nel minor tempo possibile.
Quando non esistono controindicazioni e ci sono i presupposti, una riabilitazione a carico immediato può essere tranquillamente programmata, supportata da moltissimi lavori scientifici.
Molto si è scritto sulla stabilità primaria che gli impianti devono avere per essere caricati immediatamente. È stata valutata la soglia di micro movimenti da non superare per ottenere osteointegrazione (<150 micron). Sono state analizzate le varie tipologie di progetto protesico.
Sulla base di quanto emerge dalla letteratura si può affermare che impianti con buona stabilità primaria (>30 N/cm), caricati immediatamente, si osteointegrano e ottengono una percentuale di contatto osso-impianto (BIC) più elevata rispetto a quelli sottoposti a carico differito nei primi mesi di carico (10-13).
Per poter ottenere tali risultati è fondamentale progettare una protesi biomeccanicamente favorevole, rigida, passiva, con contatti occlusali stabiliti (14, 15).
La tecnica illustrata presenta tutte queste caratteristiche con il vantaggio di essere "giornaliera".
Il paziente nella stessa seduta esegue la fase chirurgica e protesica e viene dimesso con una protesi provvisoria avvitata immediata.
Non si può negare che questo tipo di provvisorio non abbia una rigidità pari a un provvisorio eseguito con una barra di titanio, che richiede però un'impronta e almeno 36-48 ore di tempo per il confezionamento.
Risulta quindi basilare la scelta del tipo di paziente cui proporre tale tecnica; per esempio per un paziente brachicefalo, che presenta una muscolatura ipertrofica che sviluppa forze masticatorie e di serramento elevate, non è indicato.

Conclusioni

▪ Assodato che il carico immediato è da considerarsi oggi di routine, soprattutto come trattamento dei mascellari totalmente edentuli o che vengono resi edentuli, restano fondamentali un'accurata pianificazione diagnostica e lo sviluppo di un progetto protesico che permetta di avere sempre a disposizione informazioni riproducibili nelle varie fasi di trattamento. La progettazione e fabbricazione della protesi provvisoria a carico immediato permettono di ottenere un miglior risultato a livello tissutale e una predicibilità nell'esecuzione della riabilitazione finale progettata durante la fase diagnostica.
Qualsiasi tecnica il clinico decida di effettuare, il successo dipenderà sempre da un'accurata fase diagnostica e da un team preparato e affiatato.

Bibliografia

1. Zarb GA, Schmitt A. The longitudinal clinical effectiveness of osseointegrated dental implants: the Toronto study. Part I:surgical results. J Prosthet Dent 1990; 63: 451-57.
2. Zarb GA, Schmitt A. The longitudinal clinical effectiveness of osseointegrated dental implants: the Toronto study. Part II: the prosthetic results. J Prosthet Dent 1990; 64: 53-61.
3. Zarb GA, Schmitt A. The longitudinal clinical effectiveness of osseointegrated dental implants: the Toronto study. Part III:problems and complications encountered. J Prosthet Dent 1990; 64: 185-94.
4. Adell R, Eriksson B, Lekholm U, Braneark P-I, Jemt T. The long-term follow-up study of osseointegrated implants in the treatment of totally edentolous jaws. Int J Oral J Maxillofac Implants 1990;5: 347-59.
5. Szmukler-moncler S, Salama H, Reingewirtz Y, Dubruille JH. Timing of loading and effect of micromotion on bone-dental implant interface: rewiev of experimental literature. J Biomed Mater Res 1998; 43: 192-203.
6. Zarb GA, Schmitt A. Implant prosthodontic treatment options for the edentolous patient. J Oral Rehabil 1995; 22: 661-71.
7. Mericske-Stern RD, Taylor TD, Belser U. Management of the edentolous patient. Clin Oral Impl Res 2000; 11: 108-25.
8. Capelli M, Zuffetti F, Testori T. Alternative implantoprotesiche nella riabilitazione fissa dei mascellari atrofici: Toronto Modified Bridge. Quintessenza Internazionale 2006; 1: 17-25.

9. Jaffin RA, Kumar A, Berman CL. Immediate loading of dental implants in the completely edentulous maxilla: a clinical report. Int J Oral Maxillofac Implants 2004; 19: 721-30.

10. Grunder U. Immediate functional loading of immediate implants in edentulous arches: Two-year results. Int J Periodontics Restorative Dent 2001; 21: 545-51.

11. Ibanez JC, Tahhan MJ, Zamar JA, Menendez AB, Juaneda AM, Zamar NJ, Monqaut JL. Immediate occlusal loading of double acid-etched surface titanium implants in 41 consecutive full-arch cases in the mandible and maxilla: 6-to 74-month results. J Periodontal 2005; 76: 1972-81.

12. Degidi M, Piattelli A, Felice P, Carinci F. Immediate functional loading of edentulous maxilla: a 5-year retrospective study of 388 titanium implants. J Periodontol 2005; 76: 1016-24.

13. Horiuchi K, Uccida H, Yamamoto K, Sugimura M. Immediate loading of Branemark system implants following placement in edentulous patients: A clinical report. Int J Oral Maxillofac Implants 2000; 15: 824-30.

14. Piattelli A, Trisi P, Romanasco N, Emanuelli M. Histologic analysis of a screw implant retrieved from man: influence of early loading and primary stability. J Oral Implantol 1993; 19: 303-6.

15. Testori T, Szmukler-Moncler S, Francetti L et al. Immediate loading of osseotite implants: a case report and histological analysis after 4 months of occlusal loading. Int J Periodontics Rest Dent 2001; 21: 451-59.

Fabio Galli
Università degli Studi di Milano
Istituto Ortopedico Galeazzi (IRCCS)
via R. Galeazzi 4 - 20161 Milano
tel. 02 50319950 - fax 02 50319960