ELSEVIER

Ricevuto il:
18 novembre 2011
Accettato il:
28 febbraio 2012
Disponibile online:
11 maggio 2012

Accuratezza e precisione di un nuovo sistema di chirurgia guidata: studio clinico multicentrico

Multicenter clinical study on accuracy and precision of a new guided surgery system

T. Testori[a,*], A. Parenti[a], A. Motroni[b], M. Rinaldi[c], G. Luongo[d], R. Garrone[e], R. Cocchetto[f], G. Mandelaris[g], A. Rosenfeld[g], M. Robiony[h]

[a] Dipartimento di Tecnologie per la Salute, IRCCS Istituto Ortopedico Galeazzi, Clinica Odontoiatrica (Direttore Prof. R.L. Weinstein), Reparto di Implantologia e Riabilitazione Orale (Responsabile: Dr. Tiziano Testori), Università degli Studi di Milano
[b] AMIRG, Applied Medical Imaging Research Group, Milano
[c] Istituto Stomatologico A. Beretta, Ospedale Maggiore, Bologna
[d] Università degli Studi di Napoli Federico II, Facoltà di Medicina e Chirurgia, Cattedra di Chirurgia Maxillo Facciale (Direttore Prof. L. Califano)
[e] Professore a Contratto in Parodontologia, Facoltà di Odontoiatria, Università degli Studi di Genova
[f] Professore a Contratto, Master di II livello di Implanto-Protesi Orale, Università di Pisa
[g] Diplomate American Board of Periodontology, Attending medical staff Advocate Lutheran General Hospital, Chicago, Illinois
[h] Dipartimento di Scienze Mediche e Biologiche, Clinica di Chirurgia Maxillo Facciale (Direttore Prof. M. Politi), Azienda Ospedaliero-Universitaria, Università degli Studi di Udine

Parole chiave:
Implantologia
Riabilitazione implantoprotesica
Chirurgia guidata
Dime chirurgiche
Carico immediato

Key words:
Implantology
Implant-prosthetic rehabilitation
Computer aided surgery
Surgical guides
Immediate loading

*Autore di riferimento:
info@tiziano-testori.it
(T. Testori)

Riassunto

Obiettivi: Scopo del lavoro è valutare l'accuratezza di un nuovo sistema di chirurgia guidata, confrontandola con i dati presenti in letteratura.

Materiali e metodi: In otto centri sono stati trattati 26 pazienti per un totale di 116 impianti inseriti con sistema Navigator. Sono state utilizzate dime chirurgiche ad appoggio osseo, mucoso e dentale in base al tipo di edentulia totale o parziale. Al termine della fase chirurgica è stata richiesta una TC postoperatoria a ogni paziente. Sono state valutate la discrepanza spaziale a livello dell'apice e della piattaforma implantare e la differenza angolare tra progetto virtuale e posizione reale degli impianti inseriti sovrapponendo le immagini della progettazione implantare eseguita sulla TC preoperatoria e le immagini della TC postoperatoria.

Risultati: Le medie inerenti posizione dell'apice e asse implantare risultano in linea rispetto alle

Abstract

Objectives: The aim of this study is to evaluate the accuracy of a new guided surgery system.

Materials and methods: Twenty-six patients were treated in 8 centers with a total 116 implants placed. The surgical guides were bone supported, mucosal or teeth supported. At the end of the surgical phase, a post-op CT scan was taken to evaluate the discrepancies between the virtual and the clinical implant position.

Results: The mean values regarding the 3D implant position are in line with the mean values reported in the literature. Bone supported and mucosal supported guides are more precise than dental or dental-mucosal supported guides, however, the differences are not statistically significant. Discrepancies at the implant apex, at platform level and at the angle between virtual and clinical position were evaluated by superimposing a pre-op CT scan to a post-op CT scan.

1827-2452/$ - see front matter © 2012 Elsevier Srl. Tutti i diritti riservati.
http://dx.doi.org/10.1016/j.ios.2012.02.001

medie dei dati riportati in letteratura. Le dime chirurgiche ad appoggio osseo e mucoso risultano più precise rispetto a quelle ad appoggio dentale o dentale-mucoso. Tuttavia tutte le differenze non sono statisticamente significative.
Conclusioni: L'accuratezza del sistema oggetto dello studio risulta in linea con i dati della letteratura. Si raccomandano un'accurata selezione del caso, un'attenta fase diagnostica e una progettazione chirurgica che consideri 2 mm di distanza di sicurezza dalle strutture nobili. In caso di carico immediato, si consiglia il confezionamento di una protesi provvisoria che possa compensare le eventuali discrepanze tra progetto virtuale e posizione reale.
© 2012 Elsevier Srl. Tutti i diritti riservati.

Conclusions: The accuracy of the guided surgery system used is in line with the data of the literature. A good diagnostic phase is recommended and it is very important to plan the implant position with a safety distance from the anatomical structures of at least 2 mm. In clinical cases of immediate loading it is recommended to reline a provisional prosthesis to compensate the discrepancies between the virtual and the clinical implant position.
© 2012 Elsevier Srl. All rights reserved.

CLINICAL IMPLICATIONS

I sistemi di chirurgia guidata hanno differenti vantaggi: permettono una più attenta progettazione implantare e velocizzano la curva di apprendimento sviluppando una visione tridimensionale delle strutture anatomiche. Le dime chirurgiche permettono un posizionamento implantare più preciso e più sicuro.

Guided surgery systems present different advantages: they allow a more accurate implant planning and accelerate the learning curve developing a tridimensional vision of the anatomical structures. The surgical guides allow a safer and more accurate implant placement.

Introduzione

Nel corso degli ultimi anni abbiamo assistito a un cambiamento radicale nel trattamento delle riabilitazioni implantoprotesiche, passando da un approccio prettamente chirurgico, basato sull'osso disponibile, a una visione protesica integrata che si basa su un'accurata fase progettuale virtuale che, mediante l'utilizzo di dime chirurgiche, si concretizza in un progetto reale chirurgico-protesico. Lo sviluppo tecnologico legato alle tecniche di diagnostica per immagini ha permesso, attraverso appositi software di analisi e ricostruzione dei dati forniti dall'esame tomografico, di programmare complessi interventi implantari in modo virtuale. È inoltre possibile il confezionamento di modelli stereolitografici dei mascellari per la simulazione degli interventi e di dime chirurgiche che riducono l'invasività, il tempo di esecuzione e la possibilità di errore chirurgico, migliorando nel contempo il decorso postoperatorio [1–6].
La navigazione computer-assistita in implantologia nasce quindi dai seguenti presupposti: progettare pre-chirurgicamente la finalizzazione del caso valutandone con attenzione l'impatto sul risultato protesico, pianificare gli aspetti tecnici dell'intervento chirurgico e ottenendo modelli su cui costruire dime chirurgiche precise e manufatti provvisori da adattare alla poltrona e consegnare al paziente stesso subito dopo l'intervento chirurgico [3,4,7].
Il mercato offre numerosi software di programmazione chirurgico-protesica associati a una specifica strumentazione chirurgica e protesica per l'implantologia computer-assistita, predisposta al trasferimento della pianificazione virtuale alla realtà clinica. Sul metodo di

realizzazione delle dime chirurgiche, che può avere un'influenza sulla precisione, esiste un'ampia variabilità. Si va dal procedimento industriale codificato e certificato (stereolitografia, prototipizzazione rapida) alla realizzazione artigianale del laboratorio odontotecnico.
Gli autori hanno esperienza clinica riguardo l'utilizzo, in associazione al software di programmazione, del sistema oggetto dello studio, che permette il posizionamento degli impianti e l'eventuale successiva connessione della riabilitazione provvisoria. Questo sistema ha come caratteristica la versatilità; si possono infatti ottenere dime ad appoggio osseo, ad appoggio dentale o, in tutti quei casi che presentano i prerequisiti per tale procedura, ad appoggio mucoso per effettuare una chirurgia flapless. Dal punto di vista chirurgico la sistematica presa in esame è stata concepita per ridurre al minimo le lunghezze dei singoli strumenti rotanti comunque necessariamente più ingombranti di quelli utilizzati nelle procedure chirurgiche standard.

Scopo dello studio

Confrontare l'accuratezza e la precisione di un sistema di chirurgia guidata di ultima generazione con i dati medi riportati in letteratura, relativi alle altre metodiche presenti in commercio.

Materiali e metodi

In otto strutture odontoiatriche selezionate in Europa e negli Stati Uniti, sono stati arruolati 26 pazienti candidati a riabilitazione implantoprotesica. Tutti gli operatori hanno una curva di apprendimento elevata e un'esperienza di almeno 4 anni di utilizzo di sistemi di chirurgia guidata.
Per i 26 pazienti è stata codificata una precisa fase diagnostico-operativa (descritta di seguito) che permettesse al clinico dapprima la pianificazione e la simulazione della fase chirurgica e, successivamente, la preparazione di dime chirurgiche da utilizzare durante il posizionamento degli impianti.
Ogni paziente arruolato è stato edotto circa le fasi terapeutiche cui sarebbe stato sottoposto e circa le possibili complicanze; successivamente tutti i pazienti hanno firmato un consenso informato.
Lo studio è stato approvato dal Comitato Etico dell'istituto di riferimento del primo Autore ed è stato realizzato in accordo con gli standard etici stabiliti nella Dichiarazione di Helsinki del 1964 [8].
Il totale di impianti posizionati è stato 116.
Terminata la fase chirurgica è stata richiesta ai pazienti una TC postoperatoria di controllo. Attraverso una sovrapposizione computerizzata del progetto virtuale e della TC postoperatoria, sono state analizzate:

- la differenza spaziale a livello apicale;
- la differenza spaziale a livello della piattaforma;
- la differenza di angolo *(figg. 1a-c e 2)*.

Fig. 1a

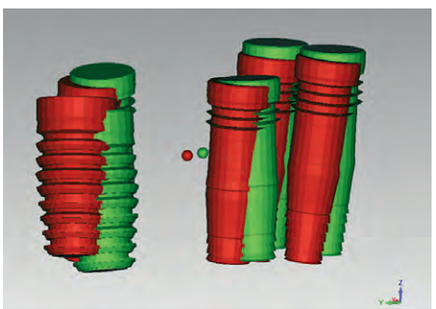

Fig. 1b

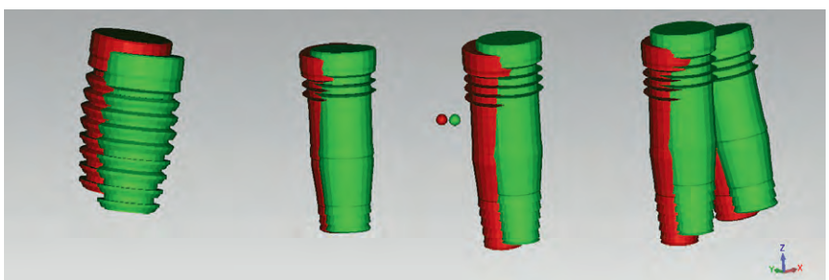

Fig. 1c

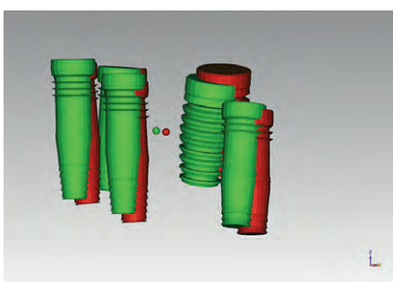

Fig. 1
(a-c) I diagrammi visualizzano il processo di sovrapposizione della TC preoperatoria e la TC postoperatoria. Visioni laterale destra, frontale e laterale sinistra.

Fig. 2
Visione occlusale della sovrapposizione.

Fig. 2

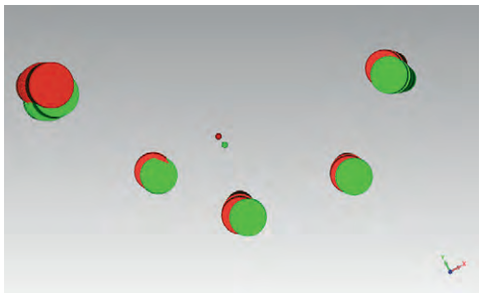

Queste misurazione sono state poi confrontate con le misurazioni medie riportate nei più recenti studi presenti in letteratura internazionale [9].

Fase operativa e descrizione del protocollo riabilitativo

Pianificazione del caso clinico, scansione dei dati e modello stereolitografico

Dopo un primo esame clinico obiettivo e dopo l'analisi degli esami strumentali *(fig. 3a-b)*, il clinico deve rilevare le impronte delle arcate dentarie per effettuare una ceratura diagnostica che riproduca ingombri ed estetica della riabilitazione definitiva. Successivamente, l'odontotecnico dovrà costruire una dima radiologica per acquisire ed elaborare i dati tramite software dedicati.

Per sfruttare appieno le potenzialità di questi nuovi programmi di elaborazione immagini è necessario che tali dime abbiano caratteristiche in grado di assecondare le funzioni del programma stesso. Le moderne dime, denominate Scannoguide [6], riproducono sia la parte dentale della futura riabilitazione protesica sia quella dei tessuti molli avendo concentrazioni diverse di solfato di bario (25% per i denti e 10% per i tessuti molli). In tal modo, al momento dell'acquisizione dei dati, sarà più agevole differenziare i due tipi di tessuti. Questo è dunque il vero vantaggio dei software più moderni, ovvero la capacità di eliminare *selettivamente* la parte dentale, quella ossea o i tessuti molli, variando la soglia delle unità Hounsfield, così da analizzare i differenti rapporti reciproci di queste strutture in ricostruzioni 3D [3,4,7].

L'acquisizione dei dati può avvenire con una doppia scansione che prevede prima una scansione del cavo orale e successivamente quella della dima radiologica. Altra opportunità è la scansione unica: in questo caso è di fondamentale importanza che la dima radiologica sia in posizione corretta per non inserire nel protocollo operativo un errore di base. In questo caso anche attuando un protocollo accurato si trasferirà l'errore di posizionamento della

Fig. 3
(a-b) Analisi degli esami radiologici effettuati con una dima radiologica radiopaca. (c-e) Dai dati ottenuti dall'esame tomografico, si effettua la programmazione implantare ottenendo un modello stereolitografico in resina che replica con precisione il mascellare superiore del paziente. Nel modello così ottenuto vengono inseriti gli analoghi da laboratorio mimando la sequenza di passaggi che il chirurgo effettuerà all'interno del cavo orale. Avendo la

Fig. 3a

Fig. 3b

Fig. 3c

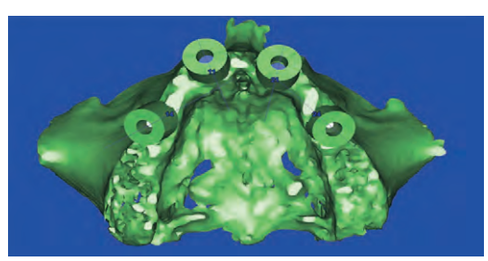

Fig. 3d

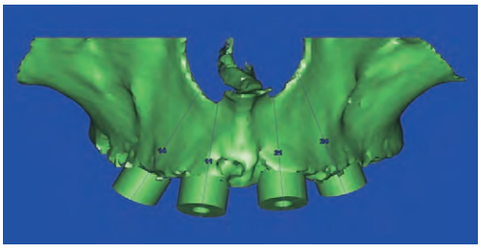

Fig. 3e

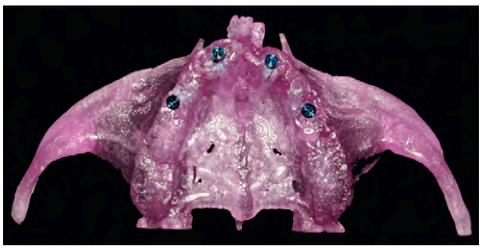

Fig. 3f

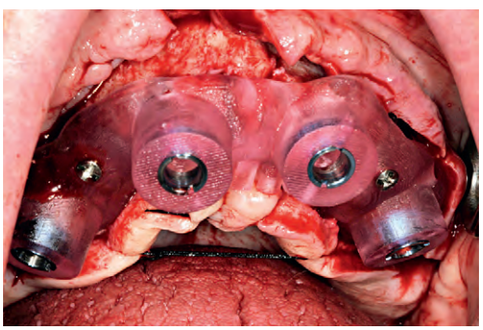

Fig. 3g

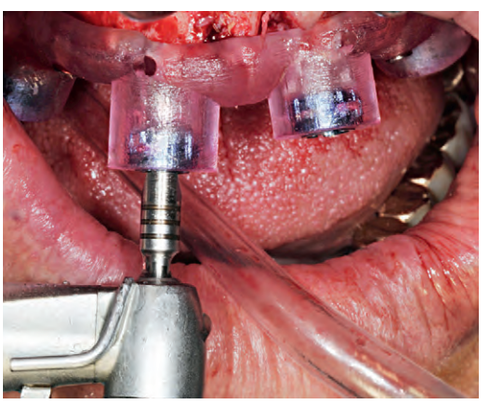

Fig. 3h

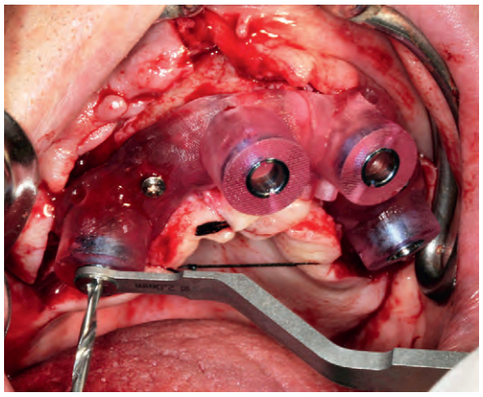

Fig. 3i

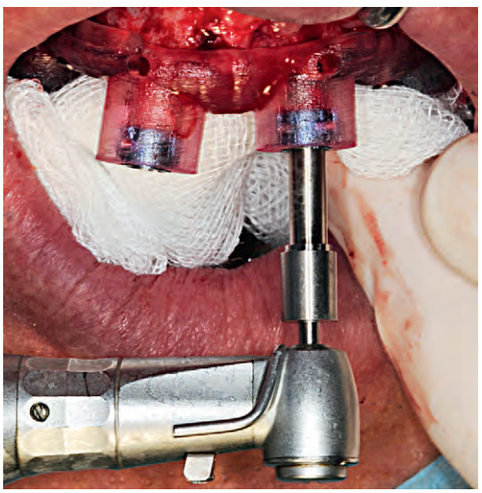

Fig. 3l

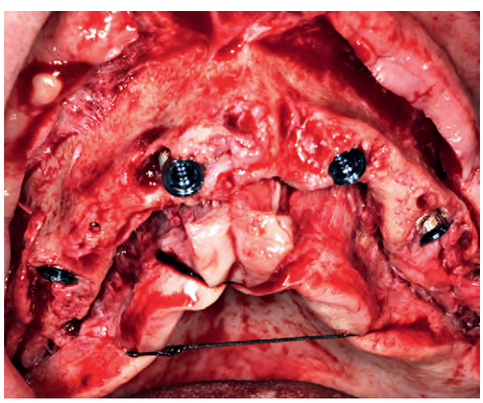

possibilità di eliminare selettivamente i tessuti molli, si costruisce una dima chirurgica a supporto osseo. (f-h) Effettuata un'incisione crestale ed elevato un lembo a spessore totale, si stabilizza la dima chirurgica con viti di osteosintesi. Si inizia la sequenza di frese che prevede inizialmente l'utilizzo di una fresa pilota che ha una duplice funzione: erosione della corticale e guida per il tratto iniziale della fresa seguente. Quindi, posizionato un adattatore cilindrico sul Master Tube presente nella dima, si passa alla fresa da 2 mm di diametro. Le frese hanno uno stop di profondità fisso, che guida il chirurgo nella preparazione dell'osteotomia. La sequenza successiva consiste nel passaggio con fresa da 3 mm di diametro a meno che la qualità ossea non costringa a una sottopreparazione del sito implantare per aumentare la stabilità primaria dell'impianto. Tutta la strumentazione del sito va effettuata sotto abbondante irrigazione con soluzione fisiologica sterile lungo l'asse delle frese per non causare danni termici al tessuto osseo e per garantire un'adeguata lubrificazione degli strumenti rotanti all'interno dei Master Tube e dei riduttori. (i-l) Posizionata una garza sterile per isolare il campo chirurgico e ridurre così al minimo la possibilità di

contaminare la superficie implantare, si inserisce l'impianto programmato utilizzando il dispositivo di montaggio. Visione occlusale dei 4 impianti inseriti. (m-n) Inseriti gli impianti, si procede alla connessione di 4 pilastri conici esagonali su cui si posizionano le cappette in peek. La sutura dei lembi viene effettuata preferibilmente con l'utilizzo di un filamento riassorbibile. (o-p) Si ribasa la protesi provvisoria sulle cappette in peek con resina autopolimerizzante e una volta rimossa si rifinisce e si lucida. La fase successiva prevede la sua cementazione e il controllo radiografico. La fase protesica definitiva prevede una riabilitazione fissa avvitata tipo Toronto composta da una barra in titanio e denti in materiale composito. A livello del mascellare inferiore è prevista una riabilitazione implantare dei settori latero-posteriori. Gli elementi dentali giudicati irrecuperabili dal punto di vista parodontale e dentale vengono momentaneamente mantenuti perché facilitano la fase protesica provvisoria. A osteointegrazione avvenuta degli impianti superiori verranno estratti e si procederà alla riabilitazione dell'arcata inferiore.

Fig. 3m

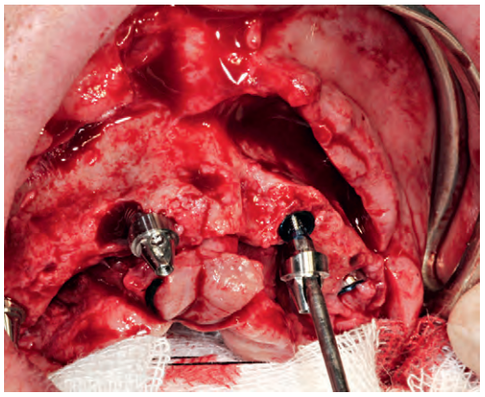

Fig. 3n

Fig. 3o

Fig. 3p

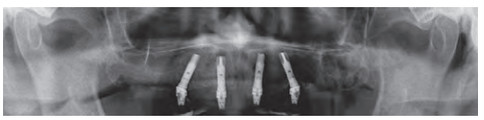

dima fino al termine del processo operativo rendendo inutili tutti i presidi che il clinico farà approntare.
Una volta acquisiti in modo corretto e preciso ed elaborati i dati anatomici, il clinico è in grado di programmare la fase chirurgica individuando posizione, dimensione e asse protesico dell'inserzione implantare.
Il passaggio successivo consiste nella realizzazione, mediante un procedimento stereolitografico di prototipizzazione rapida delle dime chirurgiche che, utilizzate con il kit dedicato, consentiranno l'inserimento degli impianti nelle posizioni progettate al computer. Le stesse dime potranno essere utilizzate per sviluppare modelli master sui quali realizzare la protesi provvisoria prima dell'esecuzione della fase chirurgica [10–12] *(fig. 3c-e)*.
È anche possibile realizzare veri e propri modelli stereolitografici in resina dei segmenti anatomici d'interesse, che il clinico può valutare direttamente prima della fase chirurgica.

Dime chirurgiche, protocollo chirurgico e accuratezza del sistema

Esistono tipologie diverse di dime chirurgiche: dime a supporto dentale, per pazienti parzialmente edentuli, a supporto osseo o mucoso, per pazienti totalmente edentuli, o a supporto combinato osseo-dentale o mucoso-dentale. Le caratteristiche fondamentali, comuni a tutti i tipi di dima chirurgica, devono essere comunque la precisione e la stabilità per poter trasferire precisamente le informazioni dal modello al paziente.
In tal modo il clinico non solo è guidato in fase operatoria riguardo l'asse di inserzione, ma anche per la profondità di lavoro e il posizionamento apico-coronale della piattaforma implantare.
Le dime chirurgiche ad *appoggio dentale o misto dentale-mucoso* sono indicate in riabilitazioni di pazienti parzialmente edentuli e sfruttano gli elementi dentari residui. Una volta eseguita la pianificazione virtuale si può progettare e ottenere, con la stessa metodica, una dima chirurgica che si appoggi solo sui denti o alla corticale ossea piuttosto che alla mucosa, in relazione alle esigenze del clinico. All'interno della dima chirurgica sono montati dei cilindri cavi (Master Tubes) attraverso i quali passeranno gli adattatori dello strumentario rotante. Questi tubi "guideranno" gli strumenti necessari all'inserimento dell'impianto per trasferire la posizione pianificata con il software. Nella sistematica Navigator (Biomet 3I Palm Beach Gardens, Florida, USA) il posizionamento dei tubi nella dima viene effettuato

considerando la necessità di ridurre al minimo gli ingombri della chirurgia guidata rappresentati dalla dima stessa e dagli strumenti rotanti più lunghi rispetto alla strumentazione standard. Il calcolo degli ingombri è dato dalla lunghezza dell'impianto, dalla lunghezza delle frese e dalla posizione del Master Tube; il software sceglierà la combinazione più favorevole dei parametri modificabili (fresa più corta, Master Tube più vicino possibile ai tessuti). Ogni dima chirurgica è accompagnata da uno specifico piano chirurgico in cui verrà indicata l'esatta sequenza degli strumenti rotanti selezionati per la preparazione del sito.
In caso di paziente totalmente edentulo, optando per un appoggio osseo, le dime chirurgiche dovranno sfruttare l'unico appoggio rigido disponibile cioè il tavolato osseo. Dovranno avere solo una posizione stabile e ripetibile e la stabilità sarà garantita da viti di osteosintesi che fisseranno la dima al piano osseo. La struttura della dima è uguale a quella già descritta e, di conseguenza, anche lo svolgimento delle fasi chirurgiche è da protocollo *(fig. 3f-l)*.
Le due situazioni cliniche sopradescritte sono quelle che la nostra scuola consiglia di trattare al clinico che inizia la curva di apprendimento di tale metodica. Infatti in caso di utilizzo di dime chirurgiche ad *appoggio mucoso* si inserisce la variabile della chirurgia a cielo chiuso che presenta indicazioni precise (volume osseo e dei tessuti molli adeguati) e un livello di difficoltà superiore eliminando il controllo ottico diretto oltre alla difficoltà di stabilizzazione della dima secondaria alla resilienza della mucosa *(fig. 3m-p).*

Protesi immediata e fasi di laboratorio

Nei casi clinici in cui si è programmato un protocollo protesico di carico immediato, la dima chirurgica approntata sul modello stereolitografico può essere utilizzata dal tecnico per preparare il modello master e il provvisorio ancora prima di effettuare la fase chirurgica.
Esistono diverse metodiche in base al tipo di protesi provvisoria che il clinico ha progettato (cementata vs avvitata). In entrambi i casi è necessario inserire un sistema di tolleranze dal momento che i dati presenti in letteratura dimostrano come il sistema sia preciso ma non in senso assoluto; di conseguenza progettare una protesi provvisoria non adattabile significherebbe riscontrare a problematiche tecniche durante la connessione del manufatto stesso [9,13,14].
In caso di protesi provvisoria avvitata il clinico connette agli impianti i pilastri per provvisori, successivamente inserirà la protesi fissandola ai pilastri con resina autopolimerizzante. Dopo aver svitato la protesi, si perfeziona il riempimento degli spazi tra pilastri e provvisori e si passa alla rifinitura. La fase finale prevede la connessione protesica, la chiusura dei fori di acceso alle viti e il controllo occlusale.
Al contrario, nell'eventualità in cui il clinico abbia previsto un provvisorio cementato, si posizionano pilastri esagonali sui quali si avvitano i cilindri in titanio Quickbridge (Biomet 3I Palm Beach Gardens, Florida, USA). Successivamente si posizionano le corrispondenti cappette in peek su cui si inserisce il provvisorio riempito di resina da ribasatura. Dopo la classica fase di rifinitura e lucidatura si cementa la protesi e si controlla l'occlusione.
Con le metodiche sopradescritte si riescono a eliminare tutte le discrepanze di posizione e angolazione tra la programmazione virtuale e la reale situazione intraorale.
Nella sequenza di *figure 3a-b* e *3o-p* si mostra un caso clinico esemplificativo di un paziente di 65 anni, di sesso maschile in buone condizioni di salute che si presenta alla nostra attenzione con la richiesta specifica di una riabilitazione fissa per sostituire la protesi totale rimovibile superiore. Dopo un accurato esame obiettivo e l'analisi degli esami strumentali viene proposto al paziente un piano di trattamento che prevede la programmazione implantare tramite software dedicati, utilizzando una tecnica chirurgica a lembo aperto con dima chirurgica ad appoggio osseo.

Analisi dei dati

Il progetto eseguito con il software Simplant è stato convertito dall'azienda produttrice in un progetto Mimics (Materialise Mimics 14, Leuven, Belgio), in modo da identificare ed estrarre i modelli 3D degli impianti pianificati in formato CAD leggibile da software di analisi di superficie. A partire dalle immagini DICOM pre- e post-intervento si estraggono le

regioni ossee mediante sogliatura di immagine eseguita con lo stesso valore di livello di grigio (le immagini sono state acquisite con la medesima apparecchiatura tomografica) *(fig. 4a-b)*. Una volta estratte le regioni ossee si procede all'estrazione virtuale degli impianti nelle immagini post-intervento (quelli pre-intervento sono ricavati dalla pianificazione in formato STL proveniente dal progetto Simplant convertito in Mimics) *(fig. 5a-b)*. Il modello degli impianti estratti risente dell'influenza del metallo che ne deforma la geometria, pertanto si procede alla sostituzione degli stessi con il modello da libreria virtuale corrispondente. La sostituzione avviene mediante un procedimento "best-fit" controllato dal software (Geomagic Studio 12, Geomagic Inc., USA) che inserisce il modello di impianto virtuale nella posizione che meglio si adatta alla geometria e alla posizione dell'impianto estratto dalla TC post-intervento. A questo punto si procede con una trasformazione matematica della posizione dei modelli 3D pre-intervento nel sistema di riferimento della TC post-intervento mediante sovrapposizione "best-fit" di superfici ossee comuni non interessate dalla chirurgia. Il risultato è costituito dalla sovrapposizione dei modelli degli impianti pre- e post-intervento su cui effettuare i calcoli di deviazione riportati nelle tabelle che seguono.

Risultati

I risultati ottenuti sono stati riassunti nella *tabella I* che comprende le performance medie registrate per ogni singolo operatore. Infine è stata calcolata

Fig. 4
(a-b) Sovrapposizione dei modelli pre- e post-intervento e quantificazione della precisione del processo di sovrapposizione.

Fig. 4a

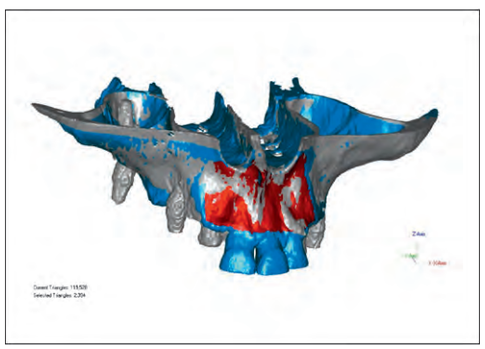

Fig. 4b

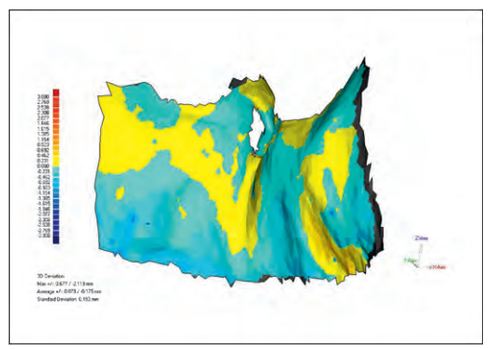

Fig. 5
(a-b) Impianti ricostruiti. Sovrapposizione dei modelli degli impianti posizionati rispetto a quelli pianificati e analisi delle variazioni.

Fig. 5a



Fig. 5b

TABELLA I – PERFORMANCE MEDIE REGISTRATE PER OGNI SINGOLO OPERATORE (È STATA CALCOLATA ANCHE UNA MEDIA TOTALE DEI VARI OPERATORI)

OPERATORE		DIFFERENZA APICE (mm)	DIFFERENZA TESTA (mm)	DIFFERENZA ANGOLO (°)
Centro 1	Media INTRA-OPERATORE	1,43	0,94	3,24
Centro 2	Media INTRA-OPERATORE	1,16	0,88	2,62
Centro 3	Media INTRA-OPERATORE	1,51	1,48	3,52
Centro 4	Media INTRA-OPERATORE	1,16	1,14	2,69
Centro 5	Media INTRA-OPERATORE	1,34	1,42	2,71
Centro 6	Media INTRA-OPERATORE	1,98	1,68	3,16
Centro 7	Media INTRA-OPERATORE	1,74	1,36	4,90
Centro 8	Media INTRA-OPERATORE	1,85	1,64	3,23
	Media INTER-OPERATORE	1,52	1,32	3,26
	Media riferimenti letteratura scientifica	1,63	1,07	5,26°

anche una media totale dei vari operatori. Tutti i dati ottenuti sono stati confrontati con i dati della recente revisione della letteratura eseguita da Schneider et al. [9].

Analizzando la *media intra-operatore* notiamo che i dati medi di tre operatori su otto mostrano differenze maggiori alla media della letteratura per quanto riguarda la posizione degli apici. Le differenze "anomale" della posizione della testa risultano maggiori per sei operatori su otto, mentre per quanto riguarda la differenza di assi notiamo che 0 operatori su otto hanno registrato valori sopra la media. Infine, la *media interoperatore* dimostra che i valori di precisione apicale sono migliori rispetto alla letteratura così come i valori legati all'asse implantare; risultano lievemente peggiori i dati di precisione della piattaforma implantare.

La tabella I può essere riorganizzata analizzando la variabile del tipo di appoggio delle dime *(tabella II).* In questo modo si nota che le dime ad appoggio mucoso e quelle ad appoggio osseo registrano variazione *medie* in linea con i dati della letteratura, mentre le dime ad appoggio misto dentale-mucoso o solo dentale registrano differenze maggiori per quel che riguarda sia la posizione dell'apice sia quella della testa implantare. Le differenze comunque non sono statisticamente significative.

Un'ulteriore analisi è stata condotta suddividendo gli impianti inseriti nel settore anteriore del cavo orale (fino ai primi premolari compresi) dagli impianti inseriti nei settori posteriori. I risultati mostrano come le medie delle differenza siano peggiori nei settori posteriori dove si registrano imprecisioni medie più elevate rispetto ai valori medi della letteratura

TABELLA II – I DATI DELLA TABELLA I SONO STATI RIORGANIZZATI IN BASE AL TIPO DI APPOGGIO DELLE DIME

TIPO DI APPOGGIO	DIFFERENZA APICE (mm)	DIFFERENZA TESTA (mm)	DIFFERENZA ANGOLO (°)
Media APPOGGIO MUCOSO	1,36	1,12	4,06
Media APPOGGIO OSSEO	1,40	1,33	3,19
Media APPOGGIO DENTALE + MUCOSO	1,84	1,63	2,94
Media APPOGGIO DENTALE	1,79	1,41	4,90
Media INTER-OPERATORE	1,60	1,37	3,77
*Media riferimenti letteratura scientifica**	1,63	1,07	5,26°

TABELLA III – I DATI DELLA TABELLA I SONO STATI RIORGANIZZATI IN BASE ALLA ZONA DI INSERIMENTO IMPLANTARE (ANTERIORE VS POSTERIORE)

	DIFFERENZA APICE (mm)	DIFFERENZA TESTA (mm)	DIFFERENZA ANGOLO (°)
Media IMPIANTI 1-4	1,38	1,23	3,35
Media IMPIANTI 5-8	1,78	1,54	3,92

sia a carico della posizione della testa implantare (1,23 mm vs 1,54 mm) sia dell'apice (1,38 mm vs 1,78 mm) *(tabella III).* Questi dati sono poi confermati dall'analisi composta tra il tipo di appoggio e il settore di inserimento; per tutti i sottogruppi di appoggio i risultati peggiorano per gli impianti posizionati nei settori posteriori *(tabella IV).*
È poi stato inserito nell'analisi un ulteriore dato che influenza la precisione e l'accuratezza della sistematica: la corrispondenza del baricentro della dima registrato sui modelli stereolitografici con il baricentro delle dime posizionate nel cavo orale *(tabella V).* Si nota che in 18 casi su 27 le differenze sono maggiori di 1 mm, otto casi su 27 hanno differenze inferiori a 1 mm e un caso presenta baricentro perfettamente coincidente. Le maggiori differenze sono sul piano verticale.

Discussione

Lo sforzo dell'operatore si è trasferito dalla mera esecuzione della fase chirurgica, propria degli anni '80 e '90, alle fasi diagnostica e progettuale vere e proprie: una volta ottenuta una diagnosi corretta e una progettazione virtuale si possono dunque ricavare i presidi che permettono di trasferire lo scenario simulato al computer al cavo orale del paziente in modo accurato e sicuro.

L'aspetto fondamentale e discriminante è l'*accuratezza* del sistema che consente di trasferire i dati elaborati nella fase diagnostica al campo operatorio. Un sistema non preciso comporta il rischio di fallimento dell'atto chirurgico. Van Assche et al. [15] prima e Ruppin et al. [16] l'anno seguente hanno analizzato e comparato la posizione di impianti programmi su ricostruzioni 3D e la posizione di impianti inseriti in cadavere e in vivo. Entrambi hanno notato differenze medie di angolazioni comprese tra 2 gradi e 8 gradi. La differenza era giustificata dal fatto che nel primo studio sono state utilizzate dime ad appoggio dentale per riabilitare settori parzialmente edentuli, mentre nel secondo le dime erano ad appoggio osseo. La differenza lineare in posizione della piattaforma era compresa tra 1,1 mm e 1,3 mm. Valori simili sono stati riscontrati in due studi su umano [17,18] e in uno studio su cadavere [16]. Ersoy et al. [17] hanno registrato differenze di asse pari a 4,9 gradi e di 1,22 mm di distanza lineare a livello delle piattaforme implantari, mentre il secondo ha calcolato una differenza nell'angolazione di 4,1 gradi e 1,11 mm in corrispondenza della piattaforma. Tutti questi dati sono in accordo con una recente revisione sistematica della letteratura effettuata da Vercruyssen et al. [19]. Un'altra revisione della letteratura evidenzia come la variazione tra progettazione virtuale e dato clinico postoperatorio della posizione dell'apice implantare inserito con

TABELLA IV – NELLA TABELLA SONO STATI CONDENSATI I DATI DELLE TABELLE II E III

	DIFFERENZA APICE (mm)	DIFFERENZA TESTA (mm)	DIFFERENZA ANGOLO (°)
Media APPOGGIO MUCOSO IMPIANTI 1-4	1,24	0,98	4,06
Media APPOGGIO MUCOSO IMPIANTI 5-8	1,66	1,48	4,06
Media APPOGGIO OSSEO 1-4	1,35	1,33	3,02
Media APPOGGIO OSSEO 5-8	1,64	1,29	4,06
Media APPOGGIO DENTALE + MUCOSO 1-4	1,73	1,52	2,55
Media APPOGGIO DENTALE + MUCOSO 5-8	2,00	1,79	3,47
Media APPOGGIO DENTALE IMPIANTI 5-8	1,79	1,41	4,90

TABELLA V – CORRISPONDENZA DEL BARICENTRO DELLA DIMA REGISTRATO SUI MODELLI STEREOLITOGRAFICI CON IL BARICENTRO DELLE DIME POSIZIONATE NEL CAVO ORALE

CENTRO	ARCATA	COORDINATE BARICENTRO GUIDA CHIRURGICA pre-op (mm)			COORDINATE BARICENTRO GUIDA CHIRURGICA op (mm)		
		X	*Y*	*Z*	*X*	*Y*	*Z*
Centro 1	Superiore/mucoso	*87,79*	*69,28*	*–55,63*	*87,57*	*69,02*	*–55,89*
	Superiore/osseo	*85,69*	*59,89*	*–60,78*	*85,72*	*59,83*	*–60,59*
Centro 2	Superiore/appoggio dentale + mucoso	*60,58*	*54,64*	*20,00*	*60,11*	*54,04*	*19,46*
	Superiore/appoggio osseo	*65,74*	*30,08*	*–51,22*	*65,66*	*30,07*	*–50,6*
Centro 3	Superiore/appoggio osseo	*60,46*	*42,79*	*–559,98*	*59,81*	*41,50*	*–560,28*
	Inferiore/appoggio dentale + mucoso	*84,59*	*68,74*	*49,82*	*85,13*	*67,56*	*50,41*
	Superiore/appoggio osseo	*69,86*	*49,47*	*–600,2*	*68,13*	*49,61*	*–601,63*
	Inferiore/appoggio osseo	*69,28*	*45,83*	*–647,47*	*68,66*	*45,42*	*–645,72*
	Inferiore/appoggio osseo	*36,78*	*48,89*	*–550,53*	*37,22*	*48,10*	*–549,74*
Centro 4	Superiore/appoggio mucoso	*76,35*	*42,59*	*20,42*	*77,99*	*42,72*	*20,75*
	Superiore/appoggio mucoso	*57,79*	*30,1*	*20,39*	*58,35*	*31,56*	*20,90*
	Inferiore/appoggio mucoso	*60,5*	*39,31*	*22,89*	*60,10*	*39,74*	*23,95*
Centro 5	Superiore/appoggio mucoso	*42,59*	*22,33*	*25,88*	*42,44*	*22,42*	*25,03*
	Superiore/appoggio mucoso	*45,84*	*28,95*	*16,74*	*45,46*	*28,31*	*15,48*
	Inferiore/appoggio osseo	*44,7*	*24*	*23,62*	*44,67*	*24,01*	*23,62*
Centro 6	Superiore/appoggio dentale + mucoso	*87,25*	*68,47*	*8,45*	*87,13*	*68,17*	*7,92*
	Superiore/appoggio dentale + mucoso	*82,16*	*76,94*	*12,74*	*81,85*	*75,31*	*9,72*
	Inferiore/appoggio dentale	*59,35*	*57,71*	*–29,93*	*59,73*	*57,56*	*–28,55*
Centro 7	Inferiore/appoggio mucoso	*74,95*	*63,24*	*–24,53*	*74,75*	*64,22*	*–24,63*
	Inferiore/appoggio mucoso	*70,33*	*39,47*	*–18,42*	*70,00*	*39,14*	*–18,20*
	Superiore/appoggio dentale + mucoso	*68,52*	*67,62*	*–3,39*	*68,56*	*66,85*	*–4,45*
	Superiore/appoggio dentale + mucoso	*74,92*	*39,61*	*–62,03*	*75,06*	*39,40*	*–63,74*
	Inferiore/appoggio dentale + mucoso	*66,75*	*34,96*	*–86,17*	*66,83*	*33,64*	*–84,07*
	Inferiore/appoggio osseo	*80,77*	*65,31*	*6,85*	*81,06*	*65,49*	*7,85*
Centro 8	Inferiore/appoggio dentale + mucoso	*85,34*	*58,5*	*26,88*	*85,91*	*59,06*	*29,43*
	Superiore/appoggio dentale + mucoso	*60,43*	*34,6*	*17,03*	*60,37*	*34,54*	*18,10*

metodologia computer-guidata sia mediamente di 1,63 mm; la discrepanza in senso verticale risulta essere di circa 0,5 mm [9].

I dati medi dello studio in oggetto hanno dimostrato di essere in linea con i dati della letteratura sopracitata, anche se, analizzando in modo più approfondito le performance dei singoli operatori, possiamo notare che solo due operatori sono rientrati nelle medie della letteratura per tutti i parametri analizzati. Al contrario tre operatori hanno registrato differenze medie "anomale" per ciò che riguarda la posizione della piattaforma e addirittura tre operatori hanno registrato differenze discostanti dai dati della letteratura sia per la posizione apicale sia della piattaforma.

I dati legati al baricentro della dima indicano che anche nel paziente dove si è collocata la dima nella posizione pianificata si sono poi registrate differenze anomale di posizionamento degli impianti. Questo aspetto è giustificabile con il fatto che, anche con un baricentro coincidente rispetto al baricentro programmato, è possibile posizionare non correttamente la dima ruotandola in senso orario o antiorario. In questo modo si posizioneranno lateralmente tutte le piattaforme implantari. Ciò dimostra chiaramente come la posizione della dima sia solo uno degli aspetti che influenzano la precisione e l'accuratezza della posizione della testa dell'impianto. Sicuramente altre variabili possibili possono essere costituite dal materiale di

realizzazione delle dime e dall'esecuzione dei vari passaggi della fase chirurgica.
Progettare l'utilizzo di una chirurgia guidata in un paziente con un accesso intraorale ridotto va considerato un errore diagnostico, dal momento che durante la fase chirurgica si avrà difficoltà, se non impossibilità, nell' utilizzare gli strumenti rotanti e i relativi adattatori in modo passivo. L'eventuale azione torcente esita in una differenza di posizione relativa all'asse implantare e alla conseguente posizione dell'apice.
La posizione dell'apice viene anche influenzata dal grado di usura degli adattatori per gli strumenti rotanti: l'usura provoca un aumento della tolleranza con conseguente possibilità di sbandieramento delle frese e dei dispositivi di montaggio degli impianti.
Questi dati portano alle seguenti considerazioni:

- effettuare un'attenta e approfondita fase diagnostica;
- utilizzare una strumentazione efficiente;
- posizionare gli impianti a una distanza di sicurezza di almeno 2 mm dalle strutture anatomiche nobili;
- prevedere un provvisorio a carico immediato che possa compensare le eventuali differenze lineari a livello della piattaforma.

Non ci sono differenze statisticamente significative tra l'utilizzo di dime ad appoggio mucoso, osseo, dentale o misto, anche se i risultati peggiori si sono registrati per le dime ad appoggio dentale o misto dentale-mucoso. Questo dato è spiegabile con il fatto che spesso sui denti sono presenti manufatti conservativi/protesici che rendono imprecise le immagini radiologiche utilizzate per costruire la dima chirurgica. La migliore precisione delle dime ad appoggio osseo è conseguente al fatto che, effettuando uno scollamento abbondante, si sovrappone la situazione clinica al modello stereolitografico a discapito di un'aumentata invasività e un decorso postoperatorio più fastidioso.
Sicuramente la tecnica flapless (con dima ad appoggio mucoso) assicura vantaggi sia al clinico sia al paziente, ma non può prescindere da una attenta e accurata valutazione del caso iniziale che porti all'arruolamento di pazienti che non presentino fattori di rischio anatomici. I dati presenti in letteratura dimostrano come la percentuale di successo di impianti inseriti senza lembo non sia diversa da quella di impianti inseriti con tecnica classica e come il riassorbimento osseo non sia minore con la tecnica flapless. Tutti però puntualizzano che la selezione del paziente è fondamentale; la zona edentula deve presentare uno spessore osseo di almeno 6 mm, adeguato volume di tessuto cheratinizzato e non devono essere presenti particolarità anatomiche quali accentuata concavità del processo alveolare superiore.
Altri vantaggi sono il discomfort post-chirurgico del paziente: con la tecnica a cielo chiuso si riducono tempo chirurgico, sanguinamento e gonfiore postoperatorio. Ciò può essere particolarmente utile per pazienti con patologie sistemiche che richiedono una riduzione al minimo dei tempi operatori e per i pazienti fobici.
Sotto questo aspetto i sistemi computer-guidati garantiscono al clinico una maggior precisione e, di conseguenza, rendono più ampio il campione dei pazienti arruolabili per una chirurgia a cielo chiuso. Rimane comunque un approccio chirurgico avanzato e non una tecnica chirurgica di base. Anche Wittwer et al. [20] hanno ottenuto gli stessi risultati, in termini di successo implantare, inserendo, con tecnica flapless, 80 impianti intraforaminali in 20 pazienti consecutivi.
È quindi intuitivo quanta importanza rivestano questi progressi tecnologici sia per il clinico durante la fase operativa in termini di incremento di precisione, accuratezza manuale e di eliminazione del sempre possibile errore umano durante l'atto chirurgico, sia per il paziente che può essere riabilitato con una protesi provvisoria fissa a carico immediato, diminuendo in maniera sensibile i tempi di trattamento.
Anche un'analisi più approfondita e focalizzata solo sulla zona di posizionamento impiantare *(tabelle III e IV)* conferma che la precisione della sistematica è influenzata dalla possibilità di effettuare una fase chirurgica passiva. Nei settori posteriori si registrano medie peggiori perché spesso l'accesso chirurgico è più difficoltoso ed è più probabile che il chirurgo sviluppi azioni torcenti sulla componentistica indipendentemente dal tipo di appoggio della dima. Da ciò si evince che sicuramente le sistematiche presenti in commercio e la sistematica oggetto di questo studio si possono definire affidabili,

ma è altrettanto vero che i valori registrati, a oggi, non pongono il clinico al riparo in ogni situazione. La nostra Scuola pertanto consiglia un'attenta valutazione del caso integrando i limiti e le potenzialità della metodica con i fattori di rischio che il caso presenta tra cui anche un'attenta valutazione clinica delle distanze interarcata in quanto l'ingombro dello strumentario per la fase chirurgica potrebbe rendere impossibile il posizionamento di impianti nei settori latero-posteriori [9].

Conclusioni

I moderni software di progettazione e le sistematiche chirurgiche dedicate, come la sistematica presa in esame in questo studio, sono diventati un importante ausilio diagnostico e clinico utile al neofita per meglio sviluppare una visione tridimensionale dell'atto chirurgico, accelerando la curva di apprendimento chirurgica e al clinico esperto per eseguire casi complessi, riducendo l'invasività ed espandendo le indicazioni al trattamento implantare.
La selezione iniziale del paziente risulta di fondamentale importanza nell'ottica di ottimizzare la precisione e l'accuratezza chirurgica del progetto virtuale tenendo in considerazione il differente grado di precisione in relazione al tipo di appoggio della dima chirurgica progettata. Di conseguenza è consigliabile indagare approfonditamente la massima apertura del paziente, il biotipo facciale la disponibilità dei tessuti duri e molli, la posizione di strutture anatomiche nobili e delle loro eventuali anomalie.
I modelli stereolitografici permettono di simulare l'intervento chirurgico e tale procedura conferisce al clinico una maggior tranquillità intraoperatoria, un fattore sicuramente positivo per l'équipe curante e per il paziente. Inoltre, prima della fase chirurgica è possibile preparare la protesi fissa provvisoria, rendendo più efficace ed efficiente il trattamento implantare. Tuttavia bisogna tener conto delle limitazioni del sistema, progettando il posizionamento implantare con un margine di sicurezza di almeno 2 mm dalle strutture anatomiche nobili e, in caso di carico immediato, approntando protesi provvisorie ribasabili intraoralmente che compensino le discrepanze nei 3 piani dello spazio fra progetto virtuale e posizionamento reale.

Conflitto di interessi

Gli autori dichiarano di non aver alcun conflitto di interessi.

Finanziamenti allo studio

La Biomax ha finanziato l'analisi computerizzata.

Bibliografia

1. Schwarz MS, Rothman SL, Rhodes ML, Chafetz N. Computed tomography: Part I. Preoperative assessment of the mandible for endosseous implant surgery. Int J Oral Maxillofac Implants 1987;2:137-41.
2. Schwarz MS, Rothman SL, Rhodes ML, Chafetz N. Computed tomography: Part II. Preoperative assessment of the maxilla for endosseous implant surgery. Int J Oral Maxillofac Implants 1987;2:143-8.
3. Rosenfeld AL, Mandelaris GA, Tardieu PB. Prosthetically directed implant placement using computer software to ensure precise placement and predictable prosthetic outcome. Part 1: diagnostics, imaging, and collaborative accountability. Int J Periodontics Restorative Dent 2006;26:215-21.
4. Rosenfeld AL, Mandelaris GA, Tardieu PB. Prosthetically directed implant placement using computer software to ensure precise placement and predictable prosthetic outcome. Part 2: rapid-prototype medical modeling and stereolithografic drilling guides requiring bone exposure. Int J Periodontics Restorative Dent 2006;26:347-53.
5. Sarment DP, Sukovic P, Clinthorne N. Accuracy of implant placement with a stereolithographic surgical guides. Int J Oral Maxillofac Implants 2003;18:571-7.
6. Tardieu PB, Vrielinck L, Escolano E. Computer-assisted implant placement. A case report: treatment of the mandible. Int J Oral Maxillofac Implants 2003;18: 599-604.
7. Rosenfeld AL, Mandelaris GA, Tardieu PB. Prosthetically directed implant placement using computer software to ensure precise placement and predictable prosthetic outcome. Part 3:stereolithografic drilling guides that do not require bone exposure and the immediate delivery of teeth. Int J Periodontics Restorative Dent 2006;26:493-9.
8. Rickham PP. Human experimentation. Code of ethics of the world medical association. Declaration of Helsinki. Br Med J 1964;18:2-177.

9. Schneider D, Marquardt P, Zwalhen M, Jung RE. A systematic review on the accuracy and the clinical outcome of computer-guided template-based implant dentistry. Clin Oral Implants Res 2009;20(suppl. 4):73-86.
10. Ganz SD. Use of stereolithographic models as diagnostic and restorative aids for predictable immediate loading of implants. Pract Proced Aesthet Dent 2003;15:763-71.
11. Nickenig HJ, Eitner S. Reliability of implant placement after virtual planning of implant positions using cone beam CT data and surgical (guide) templates. J Craniomaxillofac Surg 2007;35:207-11.
12. Nikzad S, Azari A. Computer-assisted implant surgery; a flapless surgical/immediate loaded approach with 1 year follow-up. Int J Med Robot 2008;4:348-54.
13. Komiyama A, Klinge B, Hultin M. Treatment outcome of immediately loaded implants installed in edentulous jaws following computer-assisted virtual treatment planning and flapless surgery. Clin Oral Implants Res 2008;19:677-85.
14. Yong LT, Moy PK. Complications of computer-aided-design/computer-aided-machining-guided (NobelGuide) surgical implant placement: an evaluation of early clinical results. Clin Implant Dent Relat Res 2008;10:123-7.
15. Van Assche N, van Steenberghe D, Guerrero ME, Hirsch E, Schutyser F, Quirynen M, et al. Accuracy of implant placement based on pre-surgical planning of three-dimensional cone-beam images: a pilot study. J Clin Periodontol 2007;34:816-21.
16. Ruppin J, Popovic A, Strauss M, Spüntrup E, Steiner A, Stoll C. Evaluation of the accuracy of three different computer-aided surgery systems in dental implantology: optical tracking vs. stereolithographic splint systems. Clin Oral Implants Res 2008;19: 709-16.
17. Ersoy AE, Turkyilmaz I, Ozan O, McGlumphy EA. Reliability of implant placement with stereolithographic surgical guides generated from computed tomography: clinical data from 94 implants. J Periodontol 2008;79: 1339-45.
18. Ozan O, Turkyilmaz I, Ersoy AE, McGlumphy EA, Rosenstiel SF. Clinical accuracy of 3 different types of computed tomography-derived stereolithographic surgical guides in implant placement. J Oral Maxillofac Surg 2009;67:394-401.
19. Vercruyssen M, Jacobs R, Van Assche N, van Steenberghe D. The use of CT scan based planning for oral rehabilitation by means of implants and its transfer to the surgical field: a critical review on accuracy. J Oral Rehabil 2008;35:454-74.
20. Wittwer G, Adeyemo WL, Schicho K, Figl M, Enislidis G. Navigated flapless transmucosal implant placement in the mandible: a pilot study in 20 patients. Int J Oral Maxillofac Implants 2007;22:801-7.